10.

Beiträge zur Naturgeschichte der centralen Osteosarkome des Unterkiefers.

Orthopädie am Unterkiefer.

INAUGURAL-DISSERTATION

zur

Erlangung der Doctorwürde

in der

Medicin, Chirurgie und Geburtshülfe

unter dem Präsidium des

Herrn Geheimen Rates

Professor Dr. J. N. von Nussbaum

der

medicinischen Facultät

der Ludwig-Maximilians-Universität zu München

vorgelegt von

Otto Koch,

approb. Arzt aus Langenkandel.

München, 1885.

Kgl. Hof- und Universitäts-Buchdruckerei von Dr. C. Wolf & Sohn.

Beiträge zur Naturgeschichte der centralen **Osteosarkome des Unterkiefers.** **Orthopädie am Unterkiefer.**

INAUGURAL-DISSERTATION

zur

Erlangung der Doctorwürde

in der

Medicin, Chirurgie und Geburtshülfe

unter dem Präsidium des

Herrn Geheimen Rates

Professor Dr. J. N. von Nussbaum

der

medicinischen Facultät

der Ludwig-Maximilians-Universität zu München

vorgelegt von

Otto Koch,

approb. Arzt aus Langenkandel.

München, 1885.

Kgl. Hof- und Universitäts-Buchdruckerei von Dr. C. Wolf & Sohn.

Digitized by the Internet Archive
in 2018 with funding from
Wellcome Library

https://archive.org/details/b30580316

Wenn auch im Ganzen die centralen Osteosarkome ohne cksicht auf ihre Lokalisation am Skelette zu den selteneren rurgischen Krankheiten gezählt werden müssen, so kommt h unter diesen selbst den centralen Osteosarkomen der den Kiefer, insonderheit denen des Unterkiefers eine ge- se Häufigkeit, wo nicht die überwiegende Anzahl zu. Diese nahme dürfte insoferne als berechtigt gelten, als der Un- kiefer eben nicht den gesammten langen Röhrenknochen, welchen freilich das centrale Osteosarkom mit Vorliebe en Sitz hat, sondern als einzelner Knochen den anderen chen des Skelettes einzeln gegenüberzustellen ist. Aller- s ist glücklicherweise das Verhältnis nicht überall so k, wie einzelne Autoren zu beobachten die Gelegenheit en, z. B. in 14 Fällen von centralem Osteosarkom, die D. Weber verzeichnet, von denen gleich 11 den Unter- r betrafen, aber es möge gerade dieses häufige Vor- men bei einem Beobachter genügen, um im allgemeinen uf hinzuweisen, bis zu welchem Grade jenes Ueberwiegen noch steigern kann.

Wenn ich es nun mit Hinweisung auf die relative figkeit der centralen Osteosarkome am Unterkiefer trotz- unternehme, die vorhandene Literatur um einen neuen zu vermehren, so veranlasst mich dazu einerseits der tand, dass der betreffende Fall, den ich zu beschreiben

die Gelegenheit nehmen werde, in mannigfacher Hinsicht vo
der Mehrzahl der bisher in der Literatur beschriebenen al
weicht, insbesondere, was seine Bösartigkeit betrifft, da
Eigentümliche und Seltene der aufgetretenen Metastase, an
dererseits, weil ich glaube, im Anschlusse an die Besprechun
anatomischer Fragen einen nicht unwesentlichen Beitrag z
liefern zu der schwierigen Frage, wie es möglich zu mache
dass bei vollständiger Entfernung der einen Unterkiefe
hälfte möglichst geringe Entstellung des Gesichtes eintre
und möglichst die Funktion des Unterkiefers durch orth
pädische Behandlung wieder hergestellt werde.

Der Fall betrifft einen Mann in den mittleren Jahre
Derselbe trat im November vorigen Jahres bei der chirur
Poliklinik dahier wegen einer Geschwulst am rechten Unte
kiefer in Behandlung. Herr Professor Helferich, welch
die Resektion und Exartikulation der betreffenden Kief
hälfte bald darauf vornahm, hatte die Güte, mir den Fall
genauerer Beobachtung und späterer Bearbeitung zuzuweise
wofür ich ihm keinen besseren Dank darzubringen weiss,
indem ich ihm diese meine erste kleine Arbeit in dankbar
Verehrung widme. Ebenfalls zu grossem Danke bin ich v
pflichtet Herrn Zahnarzt Dr. Kolmar, dem in der Hau
sache die späte Nachbehandlung zufiel. Worauf sich die
Dank beziehen muss, wird im Laufe dieser Arbeit, bei I
sprechung des therapeutischen Teiles genugsam hervortret
Sollte bei derselben für die Wissenschaft etwas Dauern
gewonnen werden, diente sie auch nur als Material
spätere eingehendere Bearbeitungen, sollten insbesondere
Vorschläge, die ich zur Nachbehandlung bei Kieferoperatio
erwähnter Art zu machen gedenke, an massgebenden Stel
Beachtung, vielleicht gar in der Praxis Eingang finden u
sich bewähren, so wäre mein persönlicher Wunsch erfü
einerseits einer Operations- und Heilungsmethode Verbreitu
verschafft zu haben, von der ich, wenn auch nicht ein v

ändiges, so doch ein viel versprechendes Resultat selbst zu obachten die Gelegenheit hatte, andererseits ein klein enig zur Lösung einer grossen offenen Frage beigetragen haben.

Zuerst gedenke ich nun die Krankengeschichte in aller sführlichkeit wiederzugeben, wie ich sie für das Archiv r chirurg. Poliklinik angefertigt habe, deshalb so ausführ-h, weil sie eben schon einen grossen Teil dessen enthält, s ich Neues vorzubringen gedenke. Sodann werde ich in er genaueren Besprechung des Falles selbst, sowie der ein-lägigen Literatur auf die Neuerungen zurückkommen, die dem Krankenberichte nur in chronischer Folge ange-rt sind.

Krankenbericht.

München, den 18. Nov. 1883.

Groll Sebastian, 38 Jahre alt, verheirateter Schuhmacher München, aufgenommen in der Krankenabteilung der urg. Poliklinik dahier am 18. November 1883.

Anamnese.

Von den beiden Eltern des Patienten lebt der Vater und ist gesund, die Mutter soll an einem Lungenleiden iemlich frühen Jahren gestorben sein. Von sich selbst Patient an, dass er bisher nie schwer krank gewesen Vor 16 Jahren nur habe er an einem sehr schmerz-en Ausschlage auf der rechten Seite der Stirne und der end oberhalb des linken Ohres gelitten, weshalb er sich einer tägigen Behandlung im hiesigen Krankenhause l. d. I. rworfen habe. Der Schmerz an den betroffenen Hautstellen so intensiv gewesen, dass Patient, um schlafen zu können,

immer einer starken Morphiumeinspritzung bedurft habe
Bei seiner Entlassung aus dem Krankenhause sei er noch
nicht völlig geheilt gewesen; erst nach einem Jahre se
vollständige Heilung eingetreten, doch sollen auch später noc
an den zurückgebliebenen Narben im Gesichte Schmerze
verspürt worden sein. Vor 12 Jahren verheiratete sich Pa
tient und erhielt nach und nach drei Kinder, deren letztes
$1^1/_4$ Jahre alt, an chronischen Hautausschlägen, unbekann
welcher Art, leiden soll. Keine Krankheit von Bedeutun
sei ausserdem in seiner Familie aufgetreten.

Anfangs Oktober dieses Jahres bemerkte Patient a
seinem rechten Unterkiefer eine etwa taubeneigrosse, ziemlic
hart sich anfühlende, aber anfangs schmerzlose Geschwuls
Bald begannen sich auch Schmerzen einzustellen an de
ersten rechten unteren Mahlzahne. Dieser wurde wegen d
Schmerzen vor 17 Tagen entfernt und aus der freien Alveol
heraus wucherte nun sehr rasch »wildes Fleisch«, welch
den Zahn vorher schon halb herausgedrängt hatte, so da
er in seiner Alveole leicht beweglich war. Schmerzen empfa
Patient an der seit der Zahnextraktion sehr rasch wachse
den Geschwulst nicht, weder spontan noch auf Druck. D
rasche Anwachsen jedoch veranlasste ihn, bei der chirur
Poliklinik in Behandlung zu treten.

Status praes. Patient sieht im allgemeinen etw
blass, doch nicht krankhaft aus und besitzt etwas mehr a
Mittelgrösse. Fettpolster gering, mässig kräftige Muskulatu
Von den in der Anamnese erwähnten Ausschlagnarben weni
Spuren sichtbar. An der rechten Seite des Unterkiefers
der Mundhöhle findet sich nach hinten vom zweiten Bukk
zahne eine breite von Schleimhaut überzogene mässig ha
Geschwulst, etwas über Kindshandgrösse, die anscheine
vom Kiefer ausgehend der Form des Alveolarrandes e
spricht, oben am Alveolarfortsatz des Unterkiefers etw
über 3 cm nach rechts (aussen) sich abhebend von diese

nten gegen den Rand des Unterkiefers bis gegen 1 cm Dicke
ich abflachend. Während die obere, vordere und untere
Grenze der Geschwulst sich ziemlich genau abfühlen lässt,
st eine Bestimmuug der hinteren Grenze weniger möglich,
a die Geschwulst nach hinten, auf der Aussenseite des auf-
teigenden Unterkieferastes wieder flacher werdend, langsam
erläuft. Sie bildet so nach vorn gleichsam einen Keil, dessen
asis in eine durch den oberen Zahnrand gelegte Horizontal-
bene fällt, dessen Spitze im Unterkieferrande liegt. An der
asis findet sich, entsprechend dem äusseren Zahnrande, in
er Geschwulst eine Einkerbung, die aber hinten beim Dün-
erwerden derselben nicht mehr fühlbar ist.

Die Geschwulst im Ganzen ist nach keiner Seite ver-
hiebbar, fühlt sich nicht höckrig, sondern durchweg zu-
mmenhängend und glatt an. Die Haut darüber ist von
r übrigen Gesichtsfarbe nicht verschieden und lässt sich
heben, wenn auch etwas schwerer wegen der durch das
achstum der Geschwulst entstandenen Spannung. Schmerzen
d keine vorhanden, nur äussert sich eine etwas unbe-
eme Spannung im Gesichte und das Gefühl, als würden
unteren Backzähne von innen herausgeschoben. Die Be-
gungen des Kiefers sind, ausgenommen die genannte
annung, ganz unbeschränkt. Die Drüsen der rechten
bmaxillargegend sind sämtlich geschwellt, an allen übrigen
üsen des Körpers nichts Abnormes zu bemerken.

Die durch die Lokalisation der Geschwulst, die Kon-
tenz und die charakteristische Art des Wachstums ge-
ndete

Diagnose: Sarkoma maxillae inferioris dext. wurde
hrend der Operation durch Excision eines kleinen Stückchens
Geschwulst und dessen mikroskopische Untersuchung
her gestellt.

Operation am 18. November.

Morfium-Chloroformnarkose. Desinfektion des Operations-

gebietes. Zum Beginne der Operation wird die Extraktion der beiden Schneidezähne der kranken Kieferhälfte vorgenommen. Vorläufige Tamponade zur Stillung der aus den Alveolen kommenden Blutung. Aussen vom Kieferwinkel beginnend wird dann parallel mit dem unteren Kieferrande ca 3 cm unterhalb desselben ein Bogenschnitt geführt durch die Haut nach vorn bis gegen das Kinn, ein Lappen aufwärts abpräpariert, dann, soweit er krank erscheint (zunächst in seinen mittleren Partien) teilweise excidiert.

Nun folgt die Blosslegung der ganzen Geschwulstmasse sowohl an der lateralen wie medianen Seite durch Ablösung der sich am Kiefer ansetzenden Muskeln, sowie der Wangenschleimhaut. Freipräparieren und Abtrennung der Submaxillarspeicheldrüse, Ausräumung der ganzen Submaxillargrube, Blosslegung des musc. digastr., nerv. hypogloss. etc. Unterbindung der art. max. ext., sowie mehrerer Venen. Verlängerung des Hautschnittes bis unter das Ohrläppchen.

Der Versuch, den nach vorn freigelegten Kiefer mit der Knochenscheere in der Mitte abzukneipen, misslingt; deshalb Verlängerung des Hautschnittes nach vorn und etwas nach aufwärts gegen den Mundwinkel, so dass der Lappen eine nahezu dreieckige Gestalt erhält; Durchtrennung des Knochen mit der Stichsäge. Beim Versuche, den Kiefer aus dem Gelenke herauszuheben, bricht derselbe im Winkel des aufsteigenden Kieferastes und des horizontalen gegen die hintere Grenze der Geschwulst ab. Das zurückbleibende Stück wird für sich noch ausgelöst (exartikuliert) durch mehrmaliges Drehen um die Axe.

Hierauf Unterbindung mehrerer Aeste der art. max. int. und kleinerer Gefässe. Sorgfältige Entfernung aller noch krankhaft erscheinenden Gebilde mittelst der Scheere. Abschluss der Mundhöhle von der äusseren Wunde durch Vernähen der Schleimhautwunde (mit Seide und Katgut abwechselnd). Einlegen eines mit Jodoformgaze umwickelten

Drains in den hinteren Mundwinkel, aufwärts bis zur Kiefergelenkgegend reichend — und desgleichen einer mit Jodoformgaze umwickelten etwa nierenförmig gestalteten Blechschiene als einstweiligen Ersatz der fehlenden Kieferhälfte. — Ausstopfen der ganzen Höhle mit Jodoformgaze. Darauf wird der Hautlappen sorgfältig gereinigt darüber gelegt, nochmals Jodoformgaze darüber gebreitet und dann reichlich mit verlorner Gaze (Sublimat) bedeckt. Fixierung des Ganzen mittelst Mullbinden.

18. Nov. abends. Patient den Tag über, der Grösse der Operation entsprechend, sehr schwach; doch zeigt sein Verhalten nichts Abnormes. Temp. Ab. 37,7.

19. Verband, oberflächlich blutig serös durchtränkt, wird teilweise erneuert, die unteren Schichten bleiben liegen. Einmal Erbrechen während des Tages. Flüssige Nahrung. Temp. Morg. 37,2; Mittg. 37,0; Ab. 38,2.

20. Verband serös durchtränkt; obere Lagen erneuert. Die Schluckbewegungen sehr schmerzhaft, Sprechen sehr schwer, kaum verständlich. T. M. 38,0; M. 39,1; A. 39,6.

21. Patient fühlt sich etwas wohler und spricht einige Worte ziemlich deutlich. Die Schmerzhaftigkeit beim Schlucken wenig geringer. Ein Stuhl auf Einlauf. T. M. 38,1; M. 38,4; A. 39,5.

22. Die oberen Schichten des Verbandes wieder serös durchtränkt, geruchlos. Blutung einiger Hautgefässe. Vollständiger Verbandwechsel mit Jodoformpulver, Jodoform- und Sublimatgaze. T. M. 38,0; M. 38,9; A. 39,0.

23. Verband serös durchtränkt. Am untern Wundwinkel gegen das Kinn schleimige Absonderung. Jodoformgaze teilweise erneuert (was sich losgelöst hat). Statt des Sublimatverbandes von heute an einfach feuchter Verband (mit einer Lösung von Salicyl- und Borsäure) Ausspülung der Mundhöhle mit Kali chloricum (bisher mit Salicyl-Borlösung).

Schlucken sich gleichbleibend immer schmerzhaft. Die Nahrung besteht aus Suppe, Milch, Eiern, Wein und Bier (mit Ei).

Abends zweiter Verbandwechsel: Sehr viel Schleimabsonderung, aus der Mundhöhle stammend. T. M. 38,2; M. 38,4; A. 39,2.

24. Kleine Blutung am Rande der Wunde. Der Jodoform-Blechschienenverband, vollkommen gelöst, liegt auf der feuchten Kompresse bei der Abnahme derselben. Sehr viel Schleimabsonderung aus der Mundhöhle; die schleimigen Absonderungen riechen nach den genossenen Speisen und Getränken. Beim Anfühlen der Wunde in der Mundhöhle nichts Besonderes zu fühlen. Die Blechschiene aussen unter dem Fleischhautlappen bleibt weg, die Höhle wird mit Jodoformgaze ausgefüllt. Feuchter Verband. Patient schluckt etwas leichter, seine Stimmung ist eine gute. Der feuchte Verband (oberflächlich) wird von nun an öfters täglich gewechselt. T. M. 37,4; M. 38,0; A. 38,3.

25. Ganz leichter Verband durch Auflegen eines einfachen Läppchens von Kompressenstoff in Salicyl-Borlösung getaucht mit Binde, ohne Guttapercha. Die Wunde in der Mundschleimhaut öfters täglich mit Jodoformpulver bestrichen und mit Jodoformgaze belegt. Das Schlucken noch schmerzhaft, viele durchdringende Schleimmassen. T. M. 38,1; M. 38,3; A. 38,0.

26. Temp.	M. 37,0	M. 37,5	A. 38,4
27.	37,4	37,2	37,2
28.	36,8	36,8	37,2
29.	36,5	36,7	37,8
30.	37,2	36,6	36,7
1. Dez.	36,6	36,5	36,6.

Der Zustand bleibt während der letzten Tage im Wesentlichen der gleiche. Durchdringende Schleimmassen mit flüssigen Nahrungsbestandteilen vermischt werden nach und nach etwas geringer. Jodoformgaze immer, so viel nötig,

erneuert. Verband immer leicht: Kompresse in Salicyl-Borlösung getaucht, Binde. Allgemeinbefinden gut. Die rechte Gesichtshälfte trotz Entfernung der Blechschiene wenig, doch immerhin etwas mehr als vor einigen Tagen verzogen. Die Drainage bleibt noch am hinteren Mundwinkel liegen.

2. Dez. Alles granuliert üppig. Die Wunde in der Mundschleimhaut teilweise verlötet, blos nach vorn eine ca. fünfpfennigstückgrosse Oeffnung. Schluckbewegungen beinahe schmerzlos. Ein Stuhl auf Einlauf. Patient steht einige Stunden auf. T. M. 36,1; M. 36,2; A. 36,6.

3. Der Hautlappen verwächst allmählig mit der Unterlage. Drainage bleibt liegen, wird nur etwas verkürzt. Jodoformgaze blos an den Rändern der Wunde. Der Lappen wird durch schwache Compression an die Unterlage angedrückt. Schlucken schmerzlos, Allgemeinbefinden sehr gut. Patient verbringt den grössten Teil des Tages ausser Bett. T. M. 36,3; M. 36,4; A. 36,5.

5. Der Lappen ist schön mit der Basis verklebt. Die Oeffnung der Wangenschleimhaut, bei durchfallendem Lichte durch die Mundhöhle sichtbar, ist ganz klein (etwa $^1/_3$ cm), die durchdringende Flüssigkeit gering. Die Kaubewegungen sind gut und bleiben schmerzlos.

6. bis 13. Dez. Drainage wird entfernt, der Verband der gleiche wie bisher. Das Allgemeinbefinden des Patienten bleibt im Wesentlichen gleich gut, die Heilung schreitet stetig vorwärts. An den Rändern des Lappens üppige Granulationen. Die durchdringenden Schleimmassen gering. Die Nahrung bleibt eine flüssige.

13. Die Temperatur, in der letzten Zeit immer nahezu normal, wird nicht mehr gemessen. Beim Versuche der Durchleuchtung von aussen in die Mundhöhle durch die bisher bestandene Oeffnung kein durchfallendes Licht mehr.

14. Patient wird nach Hause entlassen mit dem Auf-

trage, sich zum einmaligen Verbandwechsel täglich in der Klinik einzufinden.

Status bei der Entlassung (äussere Wange): Die Haut des Lappens stösst nach vorn und oben direkt an die Haut der Wange, jedoch derart, dass zwischen dem angeheilten Lappen und der Wangenschleimhaut eine tiefe Furche bestehen bleibt. Die Ursache dieser Furche liegt darin, dass der so lange Zeit isoliert gewesene und nur von einer Seite ernährte Lappen sich kontrahiert hat, nach der Mitte hin gewulstet erscheint und dadurch eine Erhöhung über das Niveau der übrigen Wangenhaut bedingt. Diese Kontraktion bedingt ferner den Hautdefekt, der zwischen dem unteren Rande des Lappens und der Haut des Halses, nach vorn unten zwischen dem vorderen Rande des Lappens und der Haut des Kinns besteht. Diese von Haut nicht bedeckten Stellen sind erfüllt mit üppigen Granulationen. Bei der Entlassung werden diese Granulationen leicht mit Höllenstein geäzt, die Wundränder mit Borsalbe verbunden.

Um für den entfernten Teil des Unterkiefers einen künstlichen Ersatz zu schaffen, nebenbei auch, um die naturgemäss durch die Entfernung der Unterkieferhälfte ziemlich stark eingefallene Wange wo möglich wieder zur natürlichen Wölbung zu bringen, wird Patient zum Zahnarzt Herrn Dr. Kolmar geschickt.

15.—19. Dez. Der Zustand im allgemeinen der gleiche. Von der etwas dickeren Nahrungsflüssigkeit (gehacktes Fleisch) dringen noch Spuren von innen nach aussen durch, Wasser noch leicht.

Da die weitere Heilung nur langsame Fortschritte machte, war vorerst kein Anlass gegeben, den Patienten mit derselben Genauigkeit wie bisher zu beobachten. Deshalb unterblieben die täglichen Aufzeichnungen, bis Ende der ersten Hälfte des Monates Januar 1884 neue Erscheinungen auftraten, anfangs unbedeutender Art, später stärker werdend,

Erscheinungen, welche eine schärfere Beobachtung neuerdings erforderlich machten.

Status am 12. Januar. Patient klagt über starken Rheumatismus in den rechten Interkostalräumen, ausstrahlend von da nach dem Rücken und in die untere rechte Extremität, so dass Patient seit 7 Tagen kaum zu schlafen vermag trotz starker Dosen von Natr. salicylis. Blasses müdes Aussehen lässt die nächtliche Ruhelosigkeit erkennen.

Die erhaltene Unterkieferhälfte sieht man von aussen ziemlich weit zurückstehen und nach rechts hinüber verzogen. Das Sprechen ist, wenn man auch merkt, dass die Zunge ein Bewegungshindernis findet, ziemlich deutlich; nur vermag Patient nicht den Speichel völlig zurückzuhalten. Der Mund ist leicht nach rechts verzogen, der linke Mundwinkel ein wenig nach oben stehend, der rechte nach unten. Das Aeussere der rechten Wange, wie oben beschrieben, nur mit der Veränderung, dass die Ränder des Lappens jetzt völlig verheilt, die Granulationen nach vorn mit Epithel bedeckt sind. Bei geöffnetem Munde zeigt sich die linke Unterkieferhälfte etwa $1^1/_2$ cm von der Mittellinie nach rechts verschoben, infolge dessen auch vom Oberkiefer beim Schliessen der Zähne nach hinten nahezu 2 cm entfernt. Es gibt dies etwa ein Bild wie von zwei Kreisbogen, die sich an einem Ende (in diesem Falle der linke hintere obere Weisheitszahn) schneiden unter einem Winkel von 15—20°.

An Stelle der Schnittwunde in der Wangenschleimhaut lässt sich eine lange, etwas eingezogene Narbe fühlen. Dort, wo das Durchdringen von Flüssigkeit am längsten gedauert hatte, ist die Narbe trichterförmig eingezogen. Die Nahrung ist teils eine ganz flüssige, teils etwas konsistentere; nur muss eben solche Nahrung noch einstweilen ausgeschlossen bleiben, welche ein Kauen erfordert.

Um nun später soweit zu kommen, dass wieder ein möglichst ungehindertes Beissen zu Stande käme, was unter

den erst beschriebenen Verhältnissen nicht möglich, musste der Unterkiefer soweit vorgedrängt werden, dass die oberen und unteren Zähne aufeinandertreffen konnten. Dies war jedoch bisher selbst bei forciertem Zuge mit dem Finger nicht ganz möglich. Immer blieb noch eine Distance von $^1/_2$ bis $^3/_4$cm vorn zwischen oberer und unterer Zahnreihe. Zur Ausübung eines permanenten Druckes nach vorn, der allein bei solchen narbigen Kontrakturen und Muskelretraktionen einen Erfolg versprechen konnte, war von Herrn Zahnarzt Dr. Kolmar ein passendes Instrument aus Hartgummi construiert worden. Dasselbe war derart gefertigt, dass es vom Patienten selbst mit Leichtigkeit herausgenommen und wieder eingefügt werden konnte, befestigt mit krummen Hacken an beiden oberen Eckzähnen, sowie am rechten oberen Schneidezahn.

Der Mechanismus bei diesem Instrumente, überhaupt die nähere Beschreibung folgt bei dem Kapitel über Therapie.

Da in den nächstfolgenden Tagen der als rheumatisch angesehene Schmerz in den Interkostalräumen und im Rücken nicht nachliess, sondern sich noch vermehrte und ausbreitete, so kam der Kranke nicht zum Verbandwechsel in die Klinik, sondern suchte ohne Ordination von Seite der Poliklinik in einer sogenannten Wasserheilanstalt Linderung, wo er acht Tage verblieb. Von dort kam er zurück mit einer hochgradigen Verstärkung aller beregten Erscheinungen und totaler Lähmung der rechten Unterextremität, mit vollständiger Anästhesie der die Extremität bedeckenden Haut.

Eine vorgenommene Untersuchung ergibt ausserdem folgendes Resultat: Nach oben bis zur rechten Brustwarze besteht Anästhesie der Haut, nur tiefe Nadelstiche und starkes breites Drücken auf der rechten Seite des Abdomens werden empfunden. Mit der Mittellinie des Körpers hört die oberflächliche Anästhesie auf. Die linke Unterextremität kann bewegt werden, jedoch sind die Bewegungen schwerfällig.

Am Rücken in der Höhe des dritten Brustwirbels starker Schmerz, der aber durch Druck auf den Wirbel nicht vermehrt wird; jede Bewegung und Verlagerung verstärkt den Schmerz. — Die Wunde am Unterkiefer ist nach vorn und ussen wieder offen und secerniert etwas gutartigen Eiter.

Dies der Zustand am 24. Januar. Patient kam von da n in die Privatbehandlung des Herrn Dr. Fogt, durch essen Gefälligkeit ich meine Beobachtungen fortsetzen konnte.

26. Jan. Auf elektrischen (faradischen) Strom reagieren ie Muskeln der rechten Unterextremität schlecht, links etwas esser, die Reaktionsbewegungen sind mit Schmerz verbunden. ie Bauch- und Interkostalmuskeln der rechten Seite reaieren selbst bei ziemlich starkem Strome nicht. Sonstiges efinden infolge dieses Zustandes schlecht. Appetit fehlt, tuhl retadiert.

Da infolge der progressiven Lähmungserscheinungen und nästhesie nur an einen Tumor im Rückenmarkskanal gecht werden konnte, blieb nur der Charakter desselben zu stimmen. Zwar erschien die Möglichkeit einer syphilitischen eschwulst nicht absolut ausgeschlossen wegen der leichten rdächtigen Narben an der Stirne, doch musste aus erklärhen Gründen die Differentialdiagnose mehr zur Annahme er Sarkommetastase hinneigen. Vorsichtshalber wurde ben einer symptomatischen Behandlung eine Schmierkur ng. ciner.) mit Jodkali (10:200,0 tgl. 2 Esslöffel) innerlich gewandt.

28. Der Urin läuft unwillkürlich ab. Der After, gemt, klafft. Da auf innere Mittel kein Stuhl erfolgt, wird Einlauf gegeben. Es zeigt sich, dass grosse harte Kothssen im Mastdarme stecken. Nachdem dieselben mechach entfernt sind, kommen weichere Massen nach.

29. Die Harnblase ist stark gefüllt, trotz beständigen träufelns von Urin. Katheterismus von nun an zweimal lich. Das linke Bein, dessen Bewegungen in den letzten

Tagen immer seltener wurden und schwerfälliger, ist nun auch vollständig gelähmt und gefühllos. An den Fersen, wo der Fuss aufliegt, entstehen durch den Druck ziemlich grosse, anscheinend mit seröser Flüssigkeit gefüllte Blasen, die jedoch nicht zum Platzen kommen. Beginnender Dekubitus am rechten Trochanter.

31. Der Stuhl erfolgt in den letzten Tagen in weichen Massen unwillkürlich. Die Stimmung des Patienten ist eine gedrückte, halb verzweifelte. Schwarzer Dekubitus am rechten Trochanter.

2. Febr. Temperatur etwas erhöht; langsam aber stetig fortschreitende Lähmungserscheinungen und Gefühllosigkeit auch auf der linken Körperhälfte. Flüssige Nahrung, soweit Patient es verlangt.

4. bis 8. Febr. Der Zustand im Ganzen der gleiche. Teilweise Euphorie nach Morfium, darauf wieder Trübsinn und Klagen. Am Kreuzbein hat sich in der Ausdehnung einer Handfläche Dekubitusröte, darauf Schorf gebildet. Temp. 38,2°. Puls 105.

8. Schmerz in beiden Armen, besonders in den Gelenken lokalisiert. Temp. 39,2; Puls 120. Durch Morfium wird Patient in einer Art Halbschlummer erhalten, der immer trotz geringer Gaben ziemlich lange anhält, nur kurze Zeit durch schmerzhaftes Husten unterbrochen.

9. Viel Husten mit vielem Schleim, der nur mühsam und unter Schmerzen ausgeworfen wird. Temperatur etwas erhöht, Puls beschleunigt. Sonst status id.

10. Der Dekubitus am Kreuzbein hat an einer Stelle den schwarzen Brandschorf verloren und stellt eine rote blutende Fläche dar. Starker Fötor, da Beschmutzung mit den unwillkürlich abgehenden weichen Kotmassen nicht zu vermeiden ist. Patient beharrt in Rückenlage. Der Dekubitus auf dem rechten Trochanter reinigt sich und erweist

ich als lediglich auf die Haut beschränkt. (Bestreuen mit ulv. Jodoformi u. acid. boric. pulv. ax.)

13. bis 16. Status idem. Wenig Schlaf, viel anstrenender Husten, apathischer Zustand. Temp. (15.) 38,3. Puls 15, kleiner, lässt sich leicht zerdrücken.

17. Seit heute früh Bewusstlosigkeit, wenigstens reagiert atient nicht auf Anreden. Puls fühlt sich trotzdem etwas räftiger an als vor zwei Tagen und ist regelmässig. Frenz 132. Athmung mühsam und seufzend, 12—16 Züge o Minute, manchmal unterbrochen durch längere Pausen is 25 Sekunden) die oberen Extremitäten, ausgenommen den opf, mit klebrigem Schweisse bedeckt. Nach Angabe der hefrau soll Patient spontan die Beine gekreuzt haben, wähnd in der letzten Zeit jede Bewegung gefehlt hatte.

17. Abd. 6 Uhr. Athmung schwächer, besonders die Zwerchlbewegungen erscheinen ungenügend. Sonst Stad. id. 8 U. Tod.

Auszug aus dem Sektionsberichte.

Sektion am 19. Febr. 1884, 38 Stunden nach dem Tode.

Haut blass, schlaff, leicht abhebbar. Schlaffe Muskuur. Am rechten Unterschenkel etwas Oedem, am Rücken ichenhypostase. Am Kreuzbein und Steissbein, sowie teilise an beiden Hinterbacken durch das Fettpolster bis auf Muskelfascie der mm. glutaei, in der Mitte des Kreuzbeines auf das Periost beinahe kreisförmig ein nahezu zweihandhengrosser, schwarz und schmierig aussehender übelrieender Dekubitus. Ferner Dekubitus thalergross am rechten chanter, markstückgross am malleolus ext sin. Kleinere kubitusstellen am mall. int. dext. et sin. An beiden Fersen lsfaustgrosse mit Serum gefüllte Blasen. An der Operasstelle im Gesichte nach vorne besteht eine kleine Fistelung, welche die Mundhöhle mit der äusseren Luft veret. Auf Druck entleert sich etwas schmutziger Eiter. st ist das Operationsfeld normal, kein Merkmal einer komrecidive sichtbar.

Rückenmark: Am Rückenmark vor Eröffnung der dura nichts Abnormes zu bemerken. Nach Eröffnung derselben und genauer Besichtigung zeigt sich ein kleines spindelförmiges Knötchen, bohnengross, in der Höhe des dritten Brustwirbels nach rechts vorn, locker mit dem Rückenmark verbunden.

Gehirn: Die dura ist ziemlich fest mit dem Schädeldache verwachsen, stark hyperämisch. Das Gehirn ebenfalls hyperämisch; in den Ventrikeln geringe Flüssigkeitsmengen.

Medulla obl. hyperämisch. In der

Bauchhöhle findet sich etwas gelbe seröse Flüssigkeit. Zwergfellstand normal.

Linke Lunge nach hinten und oben mit der Brustwand verlötet, an der Spitze eine ganz kleine cirrhotische Stelle. Im Unterlappen starke Hypostase. Die ganze linke Lunge stark ödematös. Die

rechte Lunge schwach ödematös, an einigen Stellen schwach emphysematisch. Unterlappen ebenfalls blutreich. Der

Herzbeutel teilweise gefüllt mit etwas schmutzig gelber seröser Flüssigkeit. Das

Herz von normaler Grösse, das Gewebe brüchig. In rechten Ventrikel und Vorhofe Blutgerinnsel, das Blut schaumig in Zersetzung begriffen. Sämtliche Klappen normal.

Milz etwas vergrössert, Gewebe dunkel, weich und brüchig.

Leber blutreich, ohne path. Veränderungen.

Nieren von normaler Grösse. Marksubstanz hyperämisch. Die

Blase enthält etwas schmutzig gelben Urin; aus der Harnröhre entleert sich tropfenweise bei Druck etwas Eiter.

Alles hier nicht Erwähnte in Betreff der Farbe, Konsistenz etc. der einzelnen Organe im allgemeinen normal und hier nicht von Belang. Die Beschreibung des im Rückenmarke gefundenen Knötchens folgt in einem späteren Kapitel.

Zur Aetiologie des centralen Osteosarkoms am Unterkiefer.

So sehr die Ansichten der einzelnen Autoren über pathologische Anatomie, über Prognose und Therapie in verschiedenen, sogar wichtigen Punkten von einander abweichen, so einig sind im allgemeinen mit nur einzelnen Ausnahmen alle in der Ansicht über die Ursachen, welche bei Entstehung der beregten Neubildungen in Betracht kommen können. In dieser Beziehung lässt sich für die besondere Form und Lokalisation des Osteosarkoms, die gegenwärtiger Arbeit zu Grunde liegt, das myelogene des Unterkiefers, wenn anders nicht im allgemeinen ein entzündlicher Reiz als Ursache bezeichnet werden soll, ebensowenig eine ganz bestimmte Regel aufstellen, wie für einen beliebigen andern Knochen des Skelettes.

Wenn nun auch die Umstände, welche als Entstehungsursache für derartige Neubildungen angegeben werden, als solche bis zu einem gewissen Grade berechtigt scheinen, mag auch vielleicht hier, weil doch einmal die Erfahrung in hohem Grade dafür sprechen soll, der Schluss post hoc ergo propter hoc, sonst dem Laien zum Vorwurfe gemacht, wo es sich um medizinische Fragen handelt, in Ermangelung anderer strikter Beweise, besonders bei bösartigen Neubildungen nach schweren Traumen, nahe liegen, um die sonst schwer verständlichen Vorgänge bei der ersten Anlage dieser Gebilde zu erklären — es sind keine Beweise, den frappantesten allen, die noch dazu einer Menge schwer erklärlicher zur Stütze dienen müssen, kann mit derselben Leichtigkeit eine andere Theorie entgegengestellt werden, wie den letzteren trifft. Und besteht demnach so schon Zweifel, dass bösartige Neubildungen »unmittelbare« Folgen direkter schwerer Traumen sind, so ist es doppelt schwer, mit jenen Gründen

sich zu befreunden, welche die Entstehung derartiger Geschwülste an den Kiefern erklären sollen.

»Für die Sarkome der Knochen gibt es zahlreiche Beispiele, wo bestimmte äussere Verletzungen als »Ausgangspunkt der Sarkombildung erscheinen« (Virchow); und speziell für die centralen Osteosarkome hat Senftleben (v. Langenbeck's Arch. Bd. I) besonders hervorgehoben, dass entzündliche Zustände am Knochen vorausgehen, dass eine traumatische »Ursache« fast immer nachzuweisen war.

Seit dem Erscheinen der Geschwulstlehre Virchow's ist zwar die Literatur über die Geschwülste schon bedeutend angewachsen, manches Neue gefunden worden: über die Aetiologie der bösartigen Neubildungen, insbesondere der Karcinome und Sarkome herrscht noch im Wesentlichen die gleiche Auffassung, nur wenige, an deren Spitze Cohnheim steht, vertreten eine andere Richtung. Erstere Auffassung ist ausgedrückt in den obigen Worten Virchow's.

Ein zweiter Passus aus Virchow's Geschwulstlehre der zur Stütze der bestehenden Ansichten über die Ursachen der Osteosarkome bestimmt, aber umgekehrt im gegenteiligen Sinne verwendbar ist, möge hier wörtlich angeführt sein:

»Gerade für die primären Sitze der Knochensarkom
»lassen sich am häufigsten örtliche Ursachen nachweisen, be
»sonders am Knie, welches bei jedem Falle am meisten aus
»gesetzt ist, und nächstdem an den Kiefern, wo Störunge
»im Gebiete der Zahnwurzeln so häufig eintreten. Meis
»weist auch die Anamnese schon darauf hin. Kommt daz
»eine gewisse »Praedisposition«, wie sie durch ungeordnete
»Knochenwachstum, durch gewisse pathologische Prozesse, wi
»den Rheumatismus, erzeugt werden kann, so wird der ör
»liche Reiz zu einer wuchernden Neubildung führen. Jede
»neue Reiz wird diese Entwickelung steigern und nicht bl
»fieberhafte Zustände, wie sie so oft durch die Operatio

hervorgerufen werden, sondern auch Schwangerschaft üben einen bestimmten Einfluss aus.

Wohl wäre es ein gewagtes Unterfangen, ohne die tailiertesten Kenntnisse in diesem Gebiete den hervorgendsten Pathologen gegenübertreten zu wollen, zumal wenn ner Theorie blos wieder Theorie entgegensteht und strikte weise auch nicht erbracht werden können. Indes, wo der den des Beweises aufhört, hat jede Ansicht gleiches Recht. e Literatur verzeichnet die einzelnen Fälle, erzählt die nstände, welche den jedesmaligen Verfasser zu diesem oder em Schlusse bezüglich der Ursachen geführt haben: teren Bearbeitern bleibt es überlassen, diese Fälle zuammenzustellen, die verschiedenen Gründe auf ihren Wert prüfen und danach sich ein Gesamturteil zu bilden. Dieses samturteil scheint allerdings bei gewöhnlicher Betrachtung Gunsten der traumatischen Ursachen ausfallen zu sollen. ist ja auch so natürlich, wenn ich so und so viele Fälle chrieben lese, dass jemand auf das Knie gefallen und d darauf ein Sarkom an der Stelle bekommen habe, eben sen Fall als Ursache anzunehmen und nach Analogie er Fälle, wo traumatischer Reiz als Ursache galt, den z der kariösen Zähne bei den Kiefern ebenfalls als Urhe anzunehmen, besonders wenn noch, wie Virchow in oben citierten Passus sagt, die Anamnese ganz besonders auf hinweist.

So verführerisch ein solcher Schluss ist, so ist es doch er ein Schluss post hoc propter hoc, es ist ein Schluss, basiert ist auf der Verwechselung von Ursache und ss.

Dieser letztere Umstand ist es, der bei Prüfung der chlägigen Literatur immer wieder auffällt, die Identidät Ursache und Anlass, auf welcher die ganze Aetiologie ebaut erscheint. Die ganze Beweisführung und auch die vände dagegen erhalten doch sicher ein ganz anderes

Aussehen, wenn jene beiden Begriffe scharf auseinandergehalten werden, wie sie doch gewiss auch auseinanderzuhalten sind. Geschieht dies, so hat auch jener Einwurf Virchow's weniger Bedeutung, dass man eben alles bestreiten könne, wenn man so frappante Beispiele von Entstehung eines Sarkoms, wie kurz nach einem schweren Trauma, nicht als Beweis gelten lassen wolle. Und dass jener Vorwurf des logischen Irrtums nicht aus der Luft gegriffen, auch nicht aus dem Sinne der einzelnen Ausführungen entnommen, sondern auf wörtlichen Citaten basiert ist, das zeigen die beiden oben wörtlich angeführten Sätze Virchow's. Im ersten heisst es: »für die Sarkome der Knochen gibt es zahlreiche Beispiele, wo bestimmte äussere Verletzungen als »Ausgangspunkt« der Sarkombildung erscheinen«; im andern: »gerade für die primären Sitze der Knochensarkome lassen sich am häufigsten örtliche »Ursachen« nachweisen, besonders am Knie, welches bei jedem Falle am meisten ausgesetzt ist, und demnächst an den Kiefern, wo Störungen im Gebiete der Zahnwurzeln so häufig eintreten.« Sind hier nicht Verletzungen in gleichem Sinne einmal als Ausgangspunkt, das andere Mal als Ursache bezeichnet? Es mögen hier andere Autoren mit ihren hieher gehörigen Ansichten der Kürze wegen unangeführt bleiben: sie folgen doch mehr oder weniger Virchow, den sie als vornehmste Quelle ja öfter citieren, und in Bezug auf die vorausgegangene Zeit sagt Virchow selbst, dass er der erste gewesen, der mit solcher Ausführlichkeit das schwierige Gebiet der Sarkome behandelt habe.

Um nicht bei den Knochensarkomen überhaupt zu bleiben, greife ich die Sarkome der Kiefer, da sie zu vorliegender Arbeit den Anlass gegeben, obwohl im Grunde in ihrer Entstehung keine Verschiedenheit von anderen Regionen des Körpers darbietend, heraus und schliesse von ihnen auf die Sarkome der andern Knochen. Jedenfalls ist dieser Schluss

uch eher gestattet als umgekehrt, weil ja ein schwerer Fall der Schlag auf das Knie oder einen der langen Knochen ls direkte Ursache verständlicher ist als die langsame Virkung der kariösen Zähne. Wenn aber der chronische eiz solcher Zähne als Ursache sicher erwiesen wäre, könnte ichter der starke akute Reiz, das direkte Trauma bei den dern Knochen angenommen werden.

O. Weber stellt aus der Literatur alle Fälle zusammen n Geschwülsten des Unterkiefers und kommt zur Zahl 3 n. b. für alle Arten von Unterkiefergeschwülsten. Davon effen auf Sarkome 132, auf Karcinome 162, zusammen 294 sartige Geschwülste. Die Reizzustände der zweiten Denti- n hat jeder Mensch durchzumachen, der nicht in der hesten Zeit schon stirbt, jeder bekommt im späteren Alter ch und nach kariöse Zähne. Alle die ungezählten Mil- nen kariöser Zähne seit einer Reihe von Jahrzehnten, seit Zusammenstellung datiert, also dieselbe Ursache, überall stehend, sollte nur einige Hundert böser Neubildungen her- gebracht haben? Wenn dann noch beispielsweise die kome und Karcinome so sehr von einander verschieden d, wie kommt es denn, dass bei solchen Fällen von Traumen d Sarkome bald Karcinome entstehen, abgesehen von den lern Geschwulstarten, bei denen dieselbe Ursache ebenfalls liegt? Von solchen Geschwülsten sollen auch hauptsächlich ss betroffen werden Leute zwischen dem 20. und 40. Le- sjahre, selten später, während bei Hueter in der neuesten rbeitung seiner Chirurgie das Gegenteil behauptet wird, ptsächlich nach dem 40. Lebensjahre kämen solche Ge- wülste vor. Ich verstehe den Widerspruch ganz gut. rum sollte auch, wo dieselbe Ursache so vielfach vor- den ist, bloss ein gewisser Teil von den Folgen vorzugs- se betroffen werden?

Folge ich in Bezug auf die Annahme der Altersdisposi- der Mehrzahl der Autoren, so wird mir das Warum

viel verständlicher, wenn ich eine Dyskrasie annehme, und besonders die Angaben über das von der Neubildung bevorzugte Alter zwischen dem 20. und 30. Lebensjahre, die Zeit, wo die Nahrungsstoffe zum eigentlichen Aufbau des Körpers nicht oder wenig mehr nötig sind, scheint sehr dafür zu sprechen, während die Fälle nach den Vierzigern, welche die meisten als Ausnahmen ansehen, eben protrahierte bisher unter besonders günstigen Verhältnissen gestandene Ausnahmsfälle wären.

Nehme ich nach Analogie des chronischen Reizes kariöser Zähne andere chronische Reizzustände an: die Organe hypertrophieren, lehrt die Pathologie. Nehme ich den Stiefeldruck als chronischen Reiz der Epidermis der Zehen, harte Handarbeit als solchen bei den Händen. Was entsteht? Hypertrophie derselben. Und wie oft? Regelmässig. Auch Sarkome entstehen an den Zehen. Ist Stiefeldruck die Ursache? Derselbe Reizzustand, der 999 mal dieselbe Wirkung hatte, brachte einmal ein anderes Gebilde hervor und zwar ein Gebilde von totaler Verschiedenheit. Liegt es da näher, eine Ausnahme anzunehmen, (wie könnte dieselbe in diesem Falle erklärt werden?) oder eine andere noch verborgene Ursache, die infolge des Stiefeldruckes an den Zehen blos einen günstigen Boden gefunden hätte? Man findet die Ursache in dem Drucke, weil es eben am Naheliegendsten ist und am Plausibelsten erscheint, weil eine andere Ursache noch nicht direkt nachzuweisen möglich war. Aehnlich liesse sich schliessen bei den traumatischen akuten und chronischen Reizen an den Knien, deren gewöhnliche Folge Hypersekretion der Schleimbeutel, Periostitis etc. ist.

Wie steht es nun bei den Zähnen? Erklärlich wäre das centrale Osteosarkom als direkte Folge der Reizzustände kariöser Zähne, wäre es eine blosse Hypertrophie des Knochenmarkes. Dies wird aber wieder ausdrücklich bestritten. Dagegen könnte ja ganz gut eine gewisse Hypertrophie des Markes

bestehen als gewöhnliche Folge des Reizes, die aber einerseits durch die harten Knochenwände wieder beschränkt, andererseits durch Entfernung der Ursache wieder zum Rückgange gebracht wird.

Der Einfluss der ersten Lokalität, der sich durch die Sekundärbildungen fortsetzt, soll der Annahme einer primär dyskrasischen Natur des Vorganges widerstreiten. Dieser Satz in seiner Allgemeinheit ist mindestens ebenso schwer zu beweisen, wie es schwer ist, ihn zu widerlegen. Man müsse z. B. folgerichtig auch eine knöcherne Dyskrasie annehmen. Dass diese Folgerung nicht so absolut sicher, geht aus den Beobachtungen Kolbergs hervor, welchen auch Volkmann die beistimmende Ueberzeugung nicht versagen kann, nämlich Beobachtungen über die direkte Umwandlung von Knochen- in Krebs-, respekt. Sarkomzellen. Angeführt sei hier noch eine andere Stelle Virchow's, wo er die Möglichkeit der direkten Impfung auf ein anderes Individuum zulässt, wenn er auch sagt, dass er selbst mit seinen Versuchen darüber keinen Erfolg gehabt habe. Mit der Möglichkeit dieser Impfungen würde auch das Zugeständnis, dass der Nachweis sarkomatöser Elemente zwischen Mutterherd und Metastase eigentlich nicht gelungen sei, viel eher stimmen als mit der traumatischen Theorie; diese Möglichkeit käme sogar der Erklärung des Vorganges auf dem Wege der Dyskrasie viel näher als jener durch äussere Ursachen.

Virchow citiert eine ganze Reihe von Fällen, die das Trauma als Ursache erweisen sollen. Nicht allein, dass von diesen mancher Beweis zum Schlusse mehr Glauben als Ueberzeugung verlangt, um als traumatischer Ursachenbeweis zu gelten, besonders bei solchen Fällen, wo das Trauma um Jahre zurückdatiert, ist kein einziger Fall dabei, der sich nicht anfechten liesse, umsomehr, als ja über die ersten Anfänge des Sarkoms gar nichts bekannt ist. Warum sollen

denn z. B. die Melanosarkome erblich sein, was nach Virchow selbst von Brugnone, Prinz u. A. sicher erwiesen ist, während Sarkome der Knochen so absolut eine andere Ursache haben sollen, dass bei kongenitaler Vorbildung der Sarkomelemente ein innerer Widerspruch sein soll wegen der Identidät der Sekundär- mit den Primärbildungen? Auch müsste der Traumenbeweis für die angebornen ausgebildeten Sarkome beim Menschen, deren Vorkommen zwar noch vielfach bestritten wird, von welchen ich jedoch selbst diesen Winter in der geburtshilflichen Klinik von Winkel an einem Falle mich überzeugen konnte, sehr gewaltsam geführt werden, um als solcher gelten zu können. Diese allgemeine Unsicherheit und die Unzuverlässigkeit der Beweise scheinen auch den Anlass gegeben zu haben zu den Anregungen, die in der allerneuesten Zeit ausgegangen sind, jedes Vorkommen einer Geschwulst genau zu verzeichnen, um statistisches Material zu gewinnen zur Beantwortung der Frage, ob und welchen Zusammenhang Geschwülste der Eltern und Grosseltern mit den Geschwülsten der Kinder, Enkel und Urenkel etc. haben. Es bedeutet diese Anregung einen Umschwung gegen die bisherigen Ansichten und zwar mehr im Sinne eines primär dyskrasischen als traumatischen Vorganges bei Entstehung der verschiedenartigen Geschwülste.

Nach alledem kann ich mich nicht entschliessen, den traumatischen Reiz als Ursache der sarkomatösen Neubildungen anzunehmen, obwohl hervorragende und zuverlässige Forscher in dem Gebiete der Neubildungen entschieden dafür eintreten, obwohl bei der Mehrzahl der beobachteten Sarkome wirklich ein lokaler Reiz akuter oder chronischer Art nachzuweisen war. Wahrscheinlicher will es mir dünken, dass eine Dyskrasie das Primäre ist — obwohl der Name der Dyskrasie auch nur etwas Ungewisses bezeichnet — dass diese Dyskrasie an irgend einer Stelle auf einen lokalen Reiz hin, wodurch die Stelle ein locus minoris resistentiae ge-

vorden, zu einer Erruption in Gestalt der specifischen Neu-
ildung führt, deren Gewebe, weil es aus dem Nachbargewebe
eilweise hervorgeht, diesem ähnlich ist. Es widersprechen
em nicht nur die vorhandenen Fälle auf keine Weise, son-
ern auch jene Fälle, bei denen ein lokaler Reiz trotz ge-
auen Nachforschens nicht nachgewiesen werden konnte,
ürden auf diese Art ihre Erklärung finden. Dabei ist es
uch nicht mehr nötig, wie Virchow in dem oben citierten
assus thut, noch eine bestimmte Prädisposition anzunehmen,
ie man beinahe eine verblümte Dyskrasie nennen möchte,
ätte diese Virchow nicht mit aller Entschiedenheit bestritten.

Pathologisch-Anatomisches und Physiologisches.

Eine Rekapitulation dessen zu geben, was die patholo-
sche Anatomie über die centralen Ostorsarkome im Allge-
einen, bei den Kiefern im Speziellen zu Tage gefördert hat,
ill ich unterlassen, da bei der Masse der vorhandenen Li-
ratur es mich einerseits viel zu weit führen würde, anderer-
its für meine spezielle Aufgabe nichts gewonnen wäre. Ich
schränke mich darauf, in der Beschreibung meines spe-
llen Falles, des makroskopischen und mikroskopischen Be-
ndes der Muttergeschwulst und der Metastase, durch Zu-
mmenstellung dieses Befundes mit den Erscheinungen im
ben einen weiteren Beitrag zu liefern zur Naturgeschichte
Sarkome, der für ein dahin zielendes Spezialstudium ge-
ss von Wert sein dürfte, am meisten der Befund bei dem
tastatischen Rückenmarksknoten.

Ich beginne mit der genauen Beschreibung der Geschwulst
Kiefer, nach deren Entfernung mit der einen Kieferhälfte.
Der horizontale Ast des rechten Unterkiefers ist nahezu
lständig bedeckt von der etwa doppelt hühnereigrossen
schwulst, indem dieselbe sich ausdehnt nahe am Kinne be-

ginnend bis an den Winkel des Unterkiefers mit einem Dickendurchmesser — an der dicksten Stelle der Geschwulst gemessen senkrecht gegen die Aussenseite des Kiefers — von $2^1/_2$ cm. Die Hauptmasse sitzt auf der Aussenseite des Kiefers, ist daselbst in ihren vorderen Partien mit einer starken Schicht bindegewebiger Massen bedeckt, so dass ein Herausschälen aus ihrem Zusammenhange mit den Weichteilen möglich war; nach hinten gegen den aufsteigenden Kieferast hin, wo die Geschwulst breiter aufliegt, jedoch mit geringerem Dickendurchmesser, fehlt die bindegewebige Trennungschicht zwischen Geschwulst und Weichteilen des Gesichtes; die Geschwulst wurde herausgeschnitten mit nachträglicher Reinigung der zurückgebliebenen Weichteile von noch anhaftenden Sarkomresten. Der im Krankenberichte als Basis angenommene Teil zeigt in seinem äusseren Drittel oberflächlich dieselbe Beschaffenheit, wie die entsprechende Aussenfläche der Geschwulst, die beiden nach innen gelegenen Drittel sind mit Mundschleimhaut bedeckt, welche sich durch die von unten andrängende Geschwulst vom zweiten Bukkelzahne an leicht über den Alveolarrand erhebt, um nach hinten bis zu 1 cm anzusteigen. Die noch im Kiefer steckenden Zähne und Stumpfen kommen so in eine Vertiefung zu liegen, während gegen die Mundhöhle in geringerem Masse, nach aussen stärker, der Tumor einen nach hinten ziehenden Wulst von länglicher Form bildet.

Die Geschwulst im Ganzen ist von mässiger Konsistenz, in den vorderen Partien, etwas derb sich anfühlend, wegen der darüber gelagerten straffen Bindegewebsschicht, nach hinten, wo diese Schicht fehlt, weichere Beschaffenheit annehmend. Ein Abheben von der Unterlage ist nicht möglich, eine Verschiebung nach der Seite nur scheinbar, indem die im Ganzen doch etwas weiche Geschwulst in ihren von der Basis entfernteren Teilen bei Druck auf die eine Seite nach der andern ausweicht.

Nach unten von der Geschwulst, bindegewebig mit ihr zusammenhängend, befindet sich die etwas vergrösserte Submaxillardrüse.

Zur Untersuchung des Verhaltens der Geschwuslt im Innern des Knochens ist derselbe an drei Stellen quer durchsägt. Es bieten sich so der Betrachtung vier Teile mit sieben Flächen.

Das erste Stück mit dem rechten unteren Eckzahne zeigt an der Resektionsfläche beim Kinn ganz gesunden Knochen — mikroskopisch finden sich zwar in der oberflächlich abgeschabten spongiösen Knochensubstanz zahlreiche kleine Rundzellen. Dieselben sind jedoch als äusserlich übergragen anzusehen, da nach weiterem Abschaben die tieferen Schichten keine derartigen Zellen mehr aufweisen — weiterhin ist der Knochen schon sarkomatös durchsetzt, besonders in der Peripherie des canalis mentalis, jedenfalls als Ausbreitung von rechts her anzusehen.

Das zweite Stück trägt nach links den ersten Bukkalzahn, der noch ziemlich fest in die Alveole eingefügt ist. Neben ihm aus der leeren Alveole des zweiten Bukkalzahnes und aus den Höhlen der folgenden Alveolen, soweit nicht noch Zahnstumpfen locker darinstecken, dringt die sarkomatöse Masse hervor. Innerhalb des Knochens ist bloss die Alveole ausgefüllt, während abwärts noch Knochengewebe vorhanden ist, allerdings stark sarkomatös durchsetzt.

Beim dritten Stücke, $1^1/_2$ cm lang, ist die nach links gelegene Seite ebenfalls nur in ihrem oberen Teile mit reiner Sarkommasse gefüllt, während dieselbe auf der entgegengesetzten Fläche schon so in die Tiefe vorgedrungen erscheint, dass nach aussen, innen und unten nur noch eine harte Knochenlamelle von etwa 2 mm Dicke bestehen bleibt. Das spongiöse Gewebe nach links hin noch bestehend, durchsetzt, nach rechts vollständig geschwunden. Dabei erscheint der Knochenkörper hier ziemlich stark aufgetrieben, nach rechts

und links hin langsam an Auftreibung wieder abnehmend.

Ebenso vollständig ausgefüllt mit weicher Sarkommasse und nur von dünnen Knochenlamellen begrenzt ist das vierte Stück und die untere Hälfte des aufsteigenden Kieferastes bis gegen den Hals des Gelenkkopfes, wo dann das spongiöse Gewebe wieder mehr hervortritt mit sarkomatösen Einlagerungen.

Der processus coronoideus ist gegen die Spitze hin gesund, an seiner Basis jedoch gleich den angrenzenden Teilen. Wie brüchig die Knochenmasse gegen den Kieferwinkel, geht daraus hervor, dass bei der Operation an der Grenze des horizontalen und aufsteigenden Astes der Knochen mit Leichtigkeit ohne besondere Kraftanwendung durchbrach, als man das Gelenkköpfchen durch Drehung um die Längsaxe des aufsteigenden Astes aus seinen Verbindunden loslösen wollte.

Die Vaskularisation der Geschwulst ist derart, dass die an sich graugelbe Masse einen Stich ins Rötliche erhält, besonders im Innern des Knochens. Der nervus alveolaris inf. dext ist in seinem Verlaufe nach hinten vollständig in die weiche Masse des Sarkoms eingebettet, nach vorn von dem durchsetzten Knochengewebe umgeben, so dass ein eigentlicher Kanal nicht mehr existiert. Beim Austritte als nervus mentalis dringt er sofort in den dem Kiefer aussen aufliegenden Teil der Geschwulst ein. Das Periost des Kiefers liegt dem Knochen ziemlich gut erhalten dicht an, so dass die Geschwulst sich darüber hinzieht.

Mikroskopisch erweist sich die Geschwulst, an fünf verschiedenen Stellen untersucht, als kleinzelliges Rundzellensarkom ohne jegliche Komplikation, und, was ich besonders hervorheben will, ohne Riesenzellen.

Metastase.

Das im Sektionsbericht erwähnte, im Rückenmarkskanal gefundene Knötchen ist nicht ganz 1 cm lang, $^1/_2$ cm breit und

etwa $^1/_3$ cm dick, nahezu spindelförmig gestaltet (der grösste Dickendurchmesser nicht in der Mitte, sondern mehr der hinteren Längseite zu nach oben) mit Bindgewebe überzogen und von graurötlicher Farbe. Es liegt in der Höhe des dritten Brustwirbels zwischen Arachnoiden und Pia, mit seinem Längsdurchmesser verlaufend (den Körper im Stehen gedacht) von der Seite oben nach vorn unten, die vorderen Rückenmarkswurzeln etwas dislocierend an die hinteren in der Hauptmasse nicht ganz hinanreichend. Die Neubildung steht mit der Dura in gar keiner Verbindung, ist mit der Arachnoidea ganz leicht bindegewebig verklebt, mit der Pia etwas fester, bleibt jedoch im Ganzen auf ihrer Unterlage leicht verschieblich. Sie fühlt sich mässig derb an. Eine Abplattung des Rückenmarkes an der Aufliegestelle ist nicht zu bemerken, wie auch vor Eröffnung der Dura keine das Vorhandensein eines solchen Knötchens andeutende Prominenz sichtbar war.

Die Untersuchung ergibt zunächst, dass es sich wieder um ein deutlich kleinzelliges Rundzellensarkom ohne Komplikation handelt, aufsitzend blos im Bereiche des rechten Seitenstranges. Nach den Buchstaben in der schematischen Darstellung gelte folgendes zur Orientierung (s. Tafel):

a. Pia.

b-c-d zeigt die Abgrenzung des Tumors gegen die Pia, aus einem bindegewebigen Strange bestehend, bei *b* scharf von der Pia getrennt, ebenso scharf das Innere der Geschwulst, die Zellenmasse abgrenzend, zwischen den einzelnen Bündeln keine Sarkomzellen enthaltend. Bei *c* liegt die bindegewebige Hülle der Geschwulst jener der Pia ohne scharfe Grenzen an; zahlreiche Zellen finden sich nunmehr in den Grenzstrang eingebettet, ebensolche zwischen Pia und Geschwulst, ferner in den bindegewebigen Strängen der Pia selbst, und an einer ganz kleinen Strecke, bei *f* herum schon eine mässige Anzahl von Zellen unter dem Gewebe der Pia in den zu äusserst gelegenen Nervensträngen, während diese

selbst ein unbestimmtes Aussehen (ähnlich dem Fibrine unter dem Mikroskope) ohne bestimmte Konturen annehmen. Nach unten gegen *d* enthält das Grenzgewebe der Geschwulst noch zahlreiche Zellen, darüber hinaus jedoch gegen die vorderen Wurzeln sind keine mehr sichtbar. Bei *g* findet sich ein quergetroffener Bindegewebsstrang, aus der Tiefe kommend, ebenfalls ohne Sarkomzellen.

Im Bilde unterhalb der Vorderstränge des Rückenmarkes, ziemlich weit von diesen entfernt, befindet sich ein sehr starker Bindegewebsstrang, mikroskopisch im Präparate schon deutlich sichtbar, anfangs mit dem Grenzstrange zusammenfallend, dann bei den vorderen Rückenmarkswurzeln sich trennend und mitten in die Geschwulst eintretend (*h*). Er enthält teils wellig geformte Längsbündel, teils Bündel im Schiefschnitte. Bis zur Mitte des Tumors sind keine Zellen in seinen Maschen sichtbar. Von der Mitte an wendet er sich dünner und durchsichtiger werdend nach aussen und bildet die äussere obere Grenze der Geschwulst, wieder sich umbiegend die hinteren Rückenmarkswurzeln umziehend. Auf dieser Strecke ist die Zelleinlagerung, nach oben wieder abnehmend, eine sehr starke. Bei *k* ist ein aus der Tiefe kommender dicker Bindegewebsstrang, teils längs teils quer getroffen, ohne Zellen. Ein dünnerer Bindegewebsstrang mit starker Zelleinlagerung verbindet noch die Mitte der oberen Grenze (*l-m*) mit der Mitte des von der Vorderstranggegend kommenden vorher erwähnten dicken zellenfreien Stranges. So bleiben im Ganzen an dem Geschwulstschnitte noch drei freie Räume, *e, n, o*. Im Raume *e* sind die Zellen so massig angehäuft, dass von Bindegewebe nichts sichtbar ist; nur in der Nähe der Vorderstränge sind ganz dünne Züge erkennbar. Bei *n* ist das Bindegewebe in einzelnen Fäden maschig angeordnet, den Gewebsfäden hängen die Zellen wie Beeren an, so dass zwischen den einzelnen Maschen kleine zellfreie Räume bleiben. (Vielleicht auch sind hier Zellhaufen bei

r Präparation hinausgefallen). Diese netzförmige Anordnung rd gegen *i* hin immer undeutlicher, allmählig wieder zu ssenhafter Zellanhäufung gegen die Grenze hin führend.

Bei *o* zwischen *h* und *k* ebenfalls wieder maschige Annung, jedoch die Zellen weit zahlreicher als bei *n*, die schen kleiner.

p. Querschnitte der rechten Hinterwurzeln (durch Präation umgebogen und so auf dem Querschnitt).

g. Vordere Wurzeln ebenfalls quer getroffen.

r. Gefässe.

s. Rechtes Hinterhorn mit den kleinen spindelförmigen glienzellen, der substantia gelatin. Rolandi und den rzelaustritten.

t. Vorderhorn mit den multipolaren Ganglienzellen und tritt der vorderen Wurzeln.

u. Canalis centralis.

v. Canal. longitud. post mit *x* der commissura cinerea.

w. Canalis longit. ant. mit *y* der commiss. alba und *z* commiss. media.

w_1. Sulcus collateral. ant. dext;

v_1. „ „ post. dext.

Dies der histologische Befund nach einem in Chromsäure rteten Präparate, mit Alkohol ausgezogen und mit Karmin bt.

Wie verhält sich nun dieser Befund mit den Erhungen im Leben? Es möchte schwer halten, beide so nklang zu bringen, dass aller Zweifel schwinden müsste; doch bin ich genötigt, nach der Reihenfolge der aufgeen Erscheinungen, nach ihrer Art, eben jenes Knötchen en veranlassenden Teil anzunehmen: Schmerz in den rechten Interkostalräumen und im Rücken am dritten wirbel, ausstrahlend von da nach dem rechten Schenkel rauf Stärkerwerden des Schmerzes, pelziges, prickelndes im rechten Beine, gefolgt von vollständiger Lähmung

desselben. Eintretende Gefühllosigkeit der rechten Körperhälfte von unten bis gegen die Mamilla. Schwache Reaktion (später gar keine mehr) gegen elektrischen Strom. Lähmung übergehend auf das andere Bein, übermässig starker Dekubitus, allgemeine Reaktionslosigkeit, Tod. Den zuletzt, kurz vor dem Tode noch aufgetretenen Schmerz in beiden Schultern bringe ich nicht in direkten Zusammenhang mit dem Sarkomknötchen, zumal da am Rückenmarke schon dicht oberhalb des Tumors nicht das geringste Abnorme zu konstatieren war; ich erkläre ihn mir leichter und natürlicher auf andere Art.

Bei all diesen Erscheinungen keine Kompression am Rückenmarke sichtbar, weder mikroskopisch noch makroskopisch vielmehr der Tumor leicht verschieblich. Die in die Pia und unter dieselbe eingedrungenen Sarkomzellen in wenig grosser Anzahl, nur einige wenige Nervenbündel, ganz ausser an der Pia gelegen, ohne klare Grenze in einander übergehend, anscheinend degeneriert. Dabei die Farbe dieser einzig in Frage kommenden Stelle nicht verschieden von andern Stellen, wodurch man etwa auf geringeren Blutzufluss hätte schliessen können.

Wäre der Tumor haselnuss- bis taubeneigross, wie solche ja vorkommen, zeigten sich deutliche und starke Kompressionserscheinungen, wäre die Degeneration infolgedessen eine über den grösseren Teil des Seitenstranges in der Quere sich erstreckende, so müsste ich alle die genannten Erscheinungen als natürliche Folge ansehen, sie wären leicht verständlich; es wäre eben der gleiche Effekt wie bei völliger Durchschneidung des einen Seitenstranges nach Versuchen bei Hunden: Sensibilitäts- und Motilitätsverlust der betr. Seite. In unserm speziellen Falle haben wir diese Erscheinungen in ihrer vollen Schwere, trotz der anscheinend geringfügigen Veränderungen im Rückenmarke selbst.

Ich unterlasse es, so lange Autoren der Physiologie

inzipiell verschiedene Resultate bieten, über Versuche am ückenmark, speziell über die Leitungsbahnen, mich darüber Konjekturen einzulassen: sie haben eine zu schwache terlage, als dass sie mich selbst, geschweige denn andere überzeugen vermöchten. Ich beschränke mich darauf, die atsachen für jetzt zu registrieren und für später etwa kommende ähnliche Fälle vielleicht brauchbares Material Vergleichung und allenfallsiger Erklärung zu bieten.

Zur Prognose.

Bei der Prognose der myelogenen Unterkiefersarkome n natürlich nur die in Betracht kommen, welcher eine ative Behandlung zu Grunde liegt. Versuche mit innerer oder exspektativer Behandlung mögen in früheren Jahrhten, noch mehr in früheren Jahrhunderten genugsam acht worden sein; da solche Neubildungen indes durchweg len Krebsen gerechnet wurden, so liegen natürlich auch e diesbezüglichen Beobachtungen vor, am allerwenigsten die myelogenen Formen des Sarkoms; und was die igen Fälle betrifft, so findet sich überhaupt niemand, der solchen Behandlung das Wort reden möchte, abgesehen solchen Fällen, welche wegen allzu grosser Ausdehnung haupt nicht mehr zur Operation kommen können, bei nen man keine andere Behandlung als die exspektative iten und durchführen kann bis zum sicheren letalen ange. »Ein konstatierter Fall spontaner Heilung von m ist mir nicht bekannt geworden«, sagt Virchow; wenn auch in neuerer Zeit ein Fall publiciert wurde, em ein Sarkom des Gesichtes von selbst zurückgegangen soll, so ist doch die Natur dieser Neubildung zu wenig rgt, als dass ein bestimmter Schluss auf die Gesamtheit fhin gestattet werden könnte.

Bei den myelogenen Sarkomen des Unterkiefers kommen heute in Bezug auf die Prognose hauptsächlich drei Umstände in Betracht:

1) Die Grösse der Operation,

2) die histologische Zusammensetzung der Geschwulst,

3) die nachträglichen Funktionsstörungen.

Dabei stehen die beiden ersten Punkte in direktem Zusammenhange mit der Geschwulst, der letzte Punkt betrifft die Unterkieferoperationen überhaupt und wird deshalb auch eine eingehende Behandlung nicht hier, sondern bei dem Kapitel über Therapie finden.

Beachten wir nun erst die vorhandenen Thatsachen, um uns nachher zu den verschiedenen Beurteilungen der Prognose zu wenden.

O. Weber stellt aus der Literatur und aus eigener Erfahrung 486 Fälle von Unterkieferresektionen zusammen.

	1) Nichtgenetrierende			2) Kontinuitätsresekt.			3) Einheit. Exertikul.			4) Intelexstirpation		
	Heilg.	Recid.	Tod	Heilg.	Recid.	Tod	Heilg.	Recid.	Tod	Heilg.	Recid.	Tod
1) Bösartige Geschwülste, Karcinome und Sarkome.	38	1	4	112	13	36	52	15	33	4	0	0
2) Gutartige G. Fibreme, Chondrome etc.	24	0	0	73	2	10	48	2	4(!)3	15	0	1
	62	1	4	185	15	46	100	17	36	19	0	1
						486						

So angenehm es nun wäre, eine derartige Tabelle aus der allerneuesten Zeit zu besitzen, so würde ein solcher Sammelversuch den Rahmen dieser Arbeit zu sehr erweitern andererseits kann man sich bei den einzelnen Berichten

lche die Literatur über den betr. Gegenstand bringt, des ndruckes nicht erwehren, dass eine wesentliche Verschiebung r bei Weber angeführten Prozentsätze nicht stattgefunden ben kann.

Weber zieht am Schlusse seiner Aufstellung das Resultat, dass das Mortalitätsverhältnis wachse mit der Ausdehnung der Operation:

für 67 nicht penetrierende Resektionen Mortalität 4 oder 5,9 %;

für 242 penetrierende Resektionen Mortalität 46 oder 18,7 %;

für 183 einseitige Exartikulationen Mortalität 36 oder 23,5 %.

So richtig diese Prozentsätze sind, was Mortalität für anlangt, so sind sie doch, was Prognose angeht, nicht so von Wichtigkeit. Was mir auffällt an den Zahlen ist dass die Mortalität nicht im allgemeinen mit der Grösse Operation wächst, sondern weitaus mehr mit zunehmender rtigkeit der Geschwülste, in zweiter Reihe erst mit der sse der Operation. Betrachtet man die Sache so, was die Prognose der Operationen von besonderer Wichtigkeit o stellt sich der Mortalitätsprozentsatz wesentlich anders:

Auf 39 nicht penetrierende Resektionen bei bösartigen Gebilden 4 Todesfälle oder 10,2 %; auf 24 nicht penetr. Resekt. bei gutart. Gebilden kein Todesfall oder 0 %.

Auf 125 penetrierende Resekt. bei bösart. Geb. 36 Todesfälle oder 28,8 %; auf 75 penetr. Resekt. bei gutart. Geb. 10 Todesfälle oder 13,3 %.

Auf 67 einseitige Exartikulationen bei bösart. Geb. 53 Todesfälle oder 49,2 %; auf 50 eins. Exartik. bei gutart. Gebilden 3 Todesfälle oder 6 %.

Auf 4 Totalexstirpationen bei bösart. Geb. kein Todesfall oder 0 %; auf 15 Totalexstirpat. bei gutart. Geb. und sonst. Indikation 1 Todesfall oder 5,2 %.

Hier tritt also ein stärkeres Verhältnis der Mortalität, nicht in Bezug auf die Grösse der Operation an sich, sondern veranlasst durch die Bösartigkeit der Geschwülste. Die 4 günstig verlaufenen Fälle von Totalexstirpation bei bösartigen Geschwülsten kann bei der Verhältnisrechnung nicht verwertet werden, da ihre Zahl eine zu geringe ist; infolgedessen hat auch das Abfallen der Mortalität auf 0% einstweilen keine prognostische Bedeutung.

Rechne ich, um für die Prognose ein richtiges Verhältnis der bös- und gutartig verlaufenen Fälle zu erhalten, die Recidiven als bösartig verlaufene den Todesfällen zu, so bekomme ich bei den Kontinuitätsresektionen auf 112 geheilte Fälle 49 schlimmverlaufene = 34,4%; bei den einseitigen Exartikulationen auf 52 geheilte Fälle 58 bösartige = 52,7% aller Fälle. Bei den nicht penetrierenden Resektionen und der Totalexstirpationen ändert sich das Verhältnis nicht wesentlich. Also im Ganzen bei 204 Unterkieferoperationen infolge bösartiger Neubildungen 102 ungünstig verlaufene Fälle genau die Hälfte. Sarkome und Karcinome sind als beinahe in gleicher Anzahl vertreten zusammengenommen. Uebrigens sagt Weber noch, sei die Zahl der Recidiven viel zu gering, da dieselben in vielen Fällen nicht bekannt oder nicht angegeben sind.

Mit diesen Zahlen kontrastiert seltsam die Angabe Nélatons, dass die myelogenen Sarkome durchweg gutartiger Natur seien. Allerdings sind bei den obigen Berechnungen die myelogenen Sarkome nicht besonders behandelt, würde jedoch ihre Gutartigkeit gegenüber den andern merklich hervorgetreten sein, hätte Weber es gewiss nicht unterlassen, dies besonders hervorzuheben. Andere Autoren machen bei der Prognose Unterscheidungen bezüglich der histologischen Beschaffenheit der Geschwülste und bezüglich der Ausbreitung. Die grosszelligen festen Formen werden als gutartige bezeichnet, insbesondere, wenn dieselben noch in knöchern

ände eingeschlossen sind; bei den kleinzelligen sei die ognose infaust und werde nahezu schlimm, wenn die öchernen Hüllen durchbrochen seien. Hüter sagt gleich, Mehrzahl der myelogenen Sarkome der Kiefer besitze inzellige Form und sei als absolut bösartig zu betrachten; h nach der sorgfältigsten Entfernung der Geschwulst ch Resektion träten in der Regel Recidiven auf. Dagegen t Volkmann, dass nach gründlicher Operation fast nie Recidiv sich bilde. Auch Weber scheint mehr geneigt Annahme der Bösartigkeit, indem er als Ursache der aupteten Gutartigkeit anführt, dass die unangenehme Entlung bei den Kiefergeschwülsten die Patienten gewöhnlich früh zum Arzte führe, dass man noch alles Kranke entfen könne. Die langsam wachsenden über Jahre sich hinenden festen Sarkomformen geben, wenn die Ausbreitung beschränkte ist, eine günstigere Prognose als die schnellhsenden, weichen, meist kleinzelligen Formen.

Am vorsichtigsten und am meisten den Thatsachen entchend drückt sich meiner Ansicht nach Virchow aus, n er sagt, man müsse die Beurteilung einzelner Fälle ssen und niemals aus dem Auge verlieren, das die gnität der Sarkome nicht nach einer absolut gültigen feststehenden Skala zu entscheiden, sondern mit stetiger cksichtigung der individuellen Verhältnisse (Prädispo- ?) des Kranken, als des befallenen Organes abzuschätzen An sich seien die Sarkome weder bös- noch gutartig, ätten vielmehr eine unschuldige Periode, könnten aber r bösartig werden. Diese unschuldige Periode wäre bei myelogenen Sarkomen des Unterkiefers gegeben, so lange harte knöcherne Wände ringsum bestehen, die Zähne festsitzen; die mögliche Bösartigkeit, wenn die Knochenwände durchbrochen, die Geschwulst mit den Nachbarorganen rent oder ganz diffus in dieselben hinein verbreitet ist. Auffassung dürfte am meisten der Erfahrung ent-

sprechen und ist auch für den Chirurgen die denkbar praktischste.

Nach der vorgegangenen Beschreibung lag bei dem Falle Groll die mögliche Bösartigkeit vor. Die Prognose wurde demnach infaust gestellt, dann nach 1½ Monaten günstiger, da die Beschaffenheit der Wunde nicht den geringsten Anlass zu Befürchtungen gab, blieb auch im Anfange der Sekundärerscheinungen noch die gleiche, wurde aber die denkbar schlechteste, als man die Natur der Sekundärerscheinungen zu vermuten anfing und musste schon 3 Wochen vor dem eingetretenen Tode als absolut letal bezeichnet werden.

Die Prognose bezüglich des späteren Aussehens und der Funktionsfähigkeit wird sich naturgemäss nach der Grösse der Operation richten müssen, weniger bezüglich der Weichteile, da ja die Funktion derselben trotz der mannigfachen Maltraitierungen bei der Operation meist mit überraschender Schnelligkeit wiederhergestellt wird, als bezüglich des Knochenkörpers. Bei Erhaltung des nervus facialis ist die Prognose des äusseren Aussehens die günstigste, während umgekehrt eine immerwährende Lähmung der betr. Gesichtshälfte mit deren Folgen in Aussicht steht. Entfernung von Knochenteilen mit Erhaltung des Periostes geben nach der bisherigen Erfahrungen ebenfalls eine günstige Prognose, ebenso diejenigen Resektionen, bei welchen die Kontinuität des Knochens nicht aufgehoben ist. Da derartige günstige Konstellationen bei den myelogenen Sarkomen wohl nur in den allerseltensten Fällen vorhanden sein dürften, da besonders eine Erhaltung des Periostes bei einigermassen ausgedehnten Sarkomen nicht nur nicht ratsam, sondern wegen der drohenden Recidive im höchsten Grade gefährlich wäre, so kann auch die darauf gerichtete Prognose wenig in Betracht kommen.

Die Prognose bei den Kontinuitätsresektionen bezüglich

des äusseren Aussehens sowohl als der Wiederherstellung des Kauvermögens kann, soweit bis jetzt die Erfahrungen gehen, im allgemeinen weder als günstig noch als ungünstig bezeichnet werden. Gewissenhaft genommen muss sie ungünstig gestellt werden, da alle günstig verlaufenen Fälle weniger der Kunst zu gute kommen als dem Zufalle, der eben eine günstige Heilung herbeigeführt, da die angewandten Heilmittel entweder gar keinen oder nur teilweise Erfolg hatten. Inwieweit und ob die bei dem folgenden Kapitel vorgeschlagenen Neuerungen diesbezüglich eine Aenderung zu veranlassen im Stande sind, muss erst die Zukunft lehren.

Zur Therapie.

Die Therapie zerfällt naturgemäss in zwei Abschnitte, die jedoch nahezu als von gleich grosser Wichtigkeit zu erachten sind, nämlich die operative Entfernung der kranken Teile und die orthopädische Nachbehandlung. Allerdings mag der erste Teil, wenn man das direkt Lebenbedrohende einer mächtig angewachsenen Geschwulst an sich, sowie die Operation ins Auge fasst, von viel grösserer Bedeutung, die späteren Folgen der eingreifenden Operation als momentan wenigstens nebensächlich erscheinen. Berücksichtigt man doch, wie bedrückend das Gefühl einer infolge der Operation manchmal hochgradigen Entstellung des Gesichtes auf die Dauer bei den Betroffenen wirken muss, wie besonders die Schwerfälligkeit der Sprache, der Verlust des Kauvermögens und infolgedessen die fortwährende Ernährung mit flüssigen Speisen auf die Dauer alle Lebenslust zu tilgen im Stande ist, so dass die Armen das Leben nur noch als Bürde empfinden, so wird man dem orthopädischen Teile eine um-

nicht geringere Berücksichtigung schenken, als dem operativen, einer Sorge, welcher man zwar glücklicherweise durch die Hilfe der Natur oft enthoben wird, die aber, wo jene Hilfe ausbleibt, zur Hebung viele Mühe und unverdrossene Ausdauer erfordert, ohne meistens zu dem gewünschten Erfolge zu führen.

Eine andere erste Behandlung als die operative kann, wie bei der Prognose schon hervorgehoben wurde, nach den heutigen Erfahrungen über das Sarkom, welcher Art es auch sei, nicht in Frage kommen. »Ein konstatierter Fall spontaner Heilung von Sarkom ist mir nicht bekannt geworden«, sagt Virchow im Jahre 1854 und bis heute einzelne zweifelhafte Fälle ausgenommen hat dieser Satz noch genau dieselbe Geltung.

Die Methoden, welche bei Resektionen kleinerer Stücke aus der Kontinuität des Knochens und bei einseitiger Exartikulation des Unterkiefers in Anwendung kommen, übergehe ich hier und ziehe nur das in den Bereich meiner Abhandlung, was speziell davon bei den behandelten Sarkomformen Anwendung findet. Ebenso muss ich die Geschichte dieser Operationen als ferner liegend gänzlich ausser Acht lassen. Es könnte auch blos das wiederholt werden, was Rothmund schon im Jahre 1853 in einer Inauguralabhandlung sorgfältig zusammengestellt hat. Von diesem Zeitpunkte an bliebe wenig Besonderes mehr zu sagen, da die Operation sehr rasch allgemeine Verbreitung fand.

Als oberstes Gesetz gilt bei den Unterkieferoperationen, wie sie hier in Betracht kommen, die möglichst ausgedehnte Entfernung alles Kranken und Verdächtigen mit möglichster Schonung wichtiger Teile, ein Gesetz, das übrigens mehr theoretischen Wert hat, im einzelnen Falle ungemein schwer durchzuführen sein dürfte, da die Ausführung des einen Teiles immer dem andern hindernd im Wege steht.

Was die Qualität der Operation am Knochen selbst betrifft, so können in Betracht kommen.

1) Operation mit Erhaltung des Periostes;
2) „ „ „ der Kontinuität;
3) „ ohne „ des Periostes und der Kontinuität;
4) Einseitige Exartikulation;
5) Vollständige Entfernung des Unterkiefers.

Doch dürfte die erste und zweite Art der Operation, wenn überhaupt gewissenhafte Arbeit gemacht wird, nur in den allerseltensten Fällen Anwendung finden, weil das Risiko wegen der drohenden Recidive und der späteren Metastasen, besonders bei den kleinzelligen Formen des myelogenen Sarkoms, die ja nach Hüter die Mehrzahl bilden, doch zu gross wäre. Die Frage hat demnach nur theoretischen Wert. Die Operation mit Erhaltung des Periostes wäre dann indiciert, wenn die Sarkomform eine relativ gutartige, also hauptsächlich eine aus Riesenzellen bestehende, die Ausdehnung keine grosse wäre und die Begrenzung ringsum aus gesundem Knochen bestände. Praktisch hat diese Indikation deshalb wenig Wert, weil eben in einem so frühen Stadium eine Diagnose noch gar unsicher ist, besonders wenn ausser einer geringen Verdickung des Unterkiefers gar kein Anhaltspunkt für Annahme einer bösartigen Neubildung gegeben ist. Ein solches Verdachtsmoment aus dem Vorhandensein kariöser Zähne zu ziehen, hätte nach den in der Aetiologie angeführten Gründen keine Berechtigung. Bestände ein solch dringender Verdacht, wie er vielleicht gestattet wäre, wenn z. B. früher ein Sarkom irgendwo am Körper schon entfernt worden wäre, oder überhaupt eine verdächtige Geschwulst, deren Charakter aus irgend welchen Gründen sich nicht mehr feststellen liesse, so könnte man ja bei der Wichtigkeit einer frühzeitig gestellten Diagnose zu deren Sicherung mit einem kleinen Trepon den Knochen an der verdickten Stelle

bis in die Markhöhle perforieren und mit Hilfe der Harpune ein Stückchen einer etwa vorhandenen Neubildung zur mikroskopischen Untersuchung sich verschaffen, ohne weitere Gefahr für den betreffenden Patienten.

Die Operation mit Erhaltung der Kontinuität ist wegen der gleichen Gefahr, wie oben erwähnt, nur in ganz wenigen Fällen wirklich ausgeführt worden, deren Zahl so gering ist, dass man daraus noch nicht schliessen kann, ob eine solche Operation überhaupt rätlich. Wenn die wenigen auf solche Art operierten Fälle günstig verlaufen sind, so war das ja sicher gut und besonders mag ein solcher Versuch erlaubt gewesen sein bei dem von Blasius operierten centralen Osteosarkom des Unterkiefers, wo ausnahmsweise, wie Volkmann sagt, ein cystoides Sarkom sich nur nach der äusseren Seite des Kiefers entwickelt hatte, um so eher, wenn noch ein Kaustikum auf die Wundfläche einige Zeit appliciert wird. Wie wenig die Operateure selbst dieser Operation noch vertrauen, trotz der bisher günstig verlaufenen Fälle, geht aus der überaus vorsichtigen Aeusserung Nélatons hervor, der dies Verfahren »zuweilen für nicht zu verwerfen« hält.

Man kann, soweit sich Hinweisungen auf solche Fälle finden, sich nicht leicht der Ansicht verschliessen, dass hier nicht das Günstige der lokalen Verhältnisse allein es sei, das den Grund zu einer solchen Operation mit Erhaltung der Kontinuität abgeben darf, sondern dass wiederum in erster Linie die Qualität der Sarkomzellen das entscheidende Moment abgibt, und soferne diese eine relativ gute Prognose zulassen, dann erst bei günstiger Lokalisation eine Erhaltung der Kontinuität zu versuchen sei.

Von den drei Operationen, die demnach bei den myelogenen Sarkomen des Unterkiefers übrig bleiben, käme naturgemäss nach ihrer Grösse die Totalexstirpation des Unterkiefers an erster Stelle, verliert jedoch bei Sarkomen

deshalb immer mehr an Bedeutung, weil infolge der fortschreitenden Intelligenz auch der niederen Bevölkerung und bei dem zahlreichen Vorhandensein gebildeter und vorurteilsfreier Aerzte selbst in den entlegensten Gegenden, die uns überhaupt zur Untersuchung noch zu Gebote stehen, ein Sarkom selten so lange sich selbst überlassen bleibt, dass eine so grosse Operation nötig würde; andererseits dürfte, was die Nachbehandlung anlangt, bei dem Verluste des Kauvermögens, der äusseren Verstümmelung des Gesichtes, eine erfolgreiche Therapie wenn auch nicht ganz ausgeschlossen, so doch noch sehr in die Ferne gerückt sein, wenigstens auf so lange, bis bei einer grösseren Zahl von Fällen, die eben erst in einem grösseren Zeitraume zusammenzubringen sind, eine vorgeschlagene Methode sich einigermassen bewährt hat.

Die beiden noch übrigen Operationen, Aufhebung der Kontinuität des Kiefers durch Herausnahme eines Stückes in der ganzen Höhe des Knochens, sowie die einseitige Exartikulation sind jedenfalls, da ihre bisherige Anwendung auf Hunderte von Fällen sich erstreckt, als die wichtigsten anzusehen. So mögen sie auch gleich hier, da die nachher zu besprechende orthopädische Behandlung bei beiden auf demselben Prinzipe beruht, zusammengefasst sein. Indiciert sind beide insbesondere da, wo der Knochen in grösserem Umfange aufgetrieben, das Periost schon angegriffen oder durchbrochen ist; die Exartikulation speziell, wo die sarkomatöse Infiltration am aufsteigenden Kieferaste sich ziemlich weit nach oben erstreckt, zumal da eine Erhaltung des ganz obersten Teiles, auch wenn dieser gesund ist, nicht allein keinen besonderen Wert zur Stütze eines etwaigen künstlichen Unterkiefers (im höchsten Falle bei vollständiger Ankylosierung des Gelenkes) mehr hat, sondern noch insofern später schädlich wirken kann, als der unterste Teil des zurückgebliebenen Knochenstückes nekrotisch absterben und eine langdauernde Eiterung oder eine Nachoperation zur Folge

haben kann. Der kranke Knochen muss dem obigen Gesetze entsprechend in dem Umfange weggenommen werden, dass der zurückgebliebene Teil auch nicht die Spur einer Erkrankung an der Sägefläche, viel weniger noch im Innern enthält. Das wird auch in all den Fällen, in welchen die Geschwulst noch keinen Ausweg entweder durch die Zahnlücken oder durch das Periost in die Weichteile gefunden hat, ziemlich leicht sein. Ist das letztere aber schon geschehen, ist zudem die Geschwulst nicht durch eine bindegewebige Kapsel als schützende Wand von den übrigen Weichteilen abgegrenzt, sondern diffus in die Umgegend verbreitet, so kann die Arbeit eine ungemein schwierige werden, besonders wenn man noch, wie es doch billig ist, die äusserliche Entstellung auf das geringste Mass herabzudrücken bestrebt ist. Diese Rücksicht darf jedoch nicht soweit gehen, dass sie zum Fehler wird. Denn wenn auch eine etwaige schwere Entstellung später bei dem Patienten die übelsten Folgen hervorruft, so geht doch das bei der Operation den Chirurgen nichts an, wo demselben blos die Wahl bleibt zwischen Gesundheit des Patienten und vielleicht mässiger Entstellung und Krankheit mit der hochgradigsten Entstellung und allen sonstigen damit verbundenen Gefahren. Des Chirurgen Aufgabe ist zunächst die Bekämpfung der Krankheit, welche Bekämpfung eben in der vollständigen Entfernung der Geschwulst liegt. Allerdings ist diese Bekämpfung, wenn man die oben bei Besprechung der Prognose erwähnten Prozentverhältnisse beizieht, keine so sichere, wie sie von vielen Seiten gerne hingestellt wird, und Hyrtl mag, ich will nicht gerade sagen Recht, so doch nicht ganz Unrecht haben mit seinem Anathem über die ganz grossen Operationen am Kiefer, wenigstens nicht bei den ganz grossen, ausgesprochenen bösartigen Formen der Neubildungen. Da aber immer noch die Operation die relativ beste Prognose gibt, so muss sie auch bei ganz schweren Fällen, selbst wenn

nur ganz wenige Prozent der Fälle Heilung finden, versucht werden, abgesehen natürlich von solchen, bei welchen der letale Ausgang schon bei der Operation wegen allzugrosser Ausdehnung der Geschwulst, oder bei schon gleichzeitig bestehenden schweren Metastasen vorauszusehen ist.

Der Fall Groll musste, wenn auch die Masse der Geschwulst nach vorn sogar noch durch eine bindegewebige Kapsel von den Weichteilen getrennt und im Ganzen nicht sehr gross war, wegen ihres Uebergreifens durch die Zahnlücken in die Weichteile hinein und besonders wegen der kleinzelligen Form des Sarkoms zu den schweren gerechnet werden. Von Seiten des Herrn Professor Helferich geschah gewiss alles Mögliche bei Entfernung der Weichteile und des Knochens, was die Genauigkeit in einem solchen Falle nur thun konnte, um einen günstigen Verlauf zu erzielen: das Freibleiben des Operationsfeldes von Recidive spricht dafür, dass in dieser Beziehung nichts versäumt war. Die aufgetretene Metastase im Rückenmark, welche den letalen Ausgang später herbeiführte, scheint demnach schon vorher angesetzt zu haben. Dies kann daraus mit Wahrscheinlichkeit geschlossen werden, weil die ersten Erscheinungen der Metastase, der anfangs für rheumatisch gehaltene Schmerz in den Interkostalräumen doch etwas gar zu früh aufgetreten war, kurze Zeit nach der Entlassung des Patienten in seine Privatwohnung. Ja ich trage kein Bedenken, einige Beobachtungen, die schon wenige Tage nach der Operation gemacht wurden, mit der Zeit des behaupteten Auftretens der Metastase vor der Operation in Verbindung zu bringen. Der Kranke klagte nämlich, was bei Führung des Journales wegen der anscheinenden Geringfügigkeit und weil man es als unmittelbare Folge der ungewohnten beständigen Rückenlage ansah, nicht berücksichtigt wurde, anfangs über ein gewisses unbehagliches Gefühl beim Liegen, dann etwas später über geringe Schmerzhaftigkeit auf dem Rücken. In der

letzten Zeit seiner Behandlung in der Anstalt selbst sprach er wenig mehr davon, anscheinend, weil ihm das lange Liegen als Ursache selbst einleuchtete. Vielleicht liesse sich das beständige Drängen nach Erlaubnis zum Aufstehen dahin deuten. Einige Zeit nach seiner Entlassung wurde dann der Schmerz intensiver, breitete sich weiter aus bis zu der Höhe, wie er wieder in der Krankengeschichte sich beschrieben findet. Ich bringe, wie gesagt, dies in Zusammenhang mit der aufgetretenen Metastase, nehme an, dass die Metastase schon vor der Operation sich gebildet und diese nicht erst den Anlass dazu gegeben, wie er allerdings wahrscheinlich sein kann: alles dies mit demselben Rechte, mit welchem z. B. bei einem Magenkrebse viele Monate vor der Sicherstellung einer Diagnose etwa bestehende Schmerzen in der Magengegend nachher mit dem Krebse in Zusammenhang gebracht werden.

Als hauptsächliche Gefahren, welche bei der Operation selbst besondere Aufmerksamkeit verlangen, gelten die starke Blutung, besonders bei anämischen Personen, und die unmittelbare Erstickungsgefahr, entweder durch das bei der vollständigen Narkose ohne jeden Reflex in die Luftröhren einfliessende Blut oder durch das Zurückfallen der Zunge bei Lostrennung der musc. genio-glossi von ihrem Ansatzpunkte, da diese Muskeln allein es sind, welche die Zunge nach vorn ziehen.

Eine andere Gefahr bald nach der Operation liegt noch darin, dass der Eiter bei schlechtem Abflusse sich zersetzt und durch Resorption den Tod herbeiführen kann oder dass nachträglich durch vorausgegangenes mässiges Einfliessen von Wundsekret in die Luftröhre, beim Schlafe etwa, eine tödtliche Pneumonie entsteht. Doch dies sind Gefahren, welche man bei gehöriger Vorsicht und Technik beherrschen kann. Ich halte mich nur kurz dabei auf, da dies für alle Resektionen am Unterkiefer, warum immer sie gemacht

werden, Geltung hat. Hueter in seiner neuesten Auflage der Chirurgie erwähnt zur Bekämpfung dieser Gefahren, insbesondere zur Verhütung des Einlaufens von Blut in die Luftröhre, verschiedene, zum Teil komplicierte Methoden, wobei ich mich nur wundere, warum ich von der halben Chloroformnarkose mit gleichzeitiger Morfiuminjektion gegen die Schmerzhaftigkeit keine Erwähnung gethan finde.

Die Gefahr des momentanen Zurücksinkens der Zunge wird leicht bekämpft durch Hervorziehen derselben an einem durchgezogenen Bande; das spätere Zurücksinken (alles dies ab. bei Abtrennung beider m. m. genio-glossi) etwa durch Annähen der Zungenbasis an die Halshaut, wie von Delpech in solcher Fall bei Hueter erwähnt ist, wo die mm. genioglossi in der Narbe der Haut am Halse ein neues punctum fixum für ihre Wirksamkeit erhielten. Auch Weber erwähnt dieses Zurücksinken der Zunge, findet aber diese Gefahr nicht allein bedingt dadurch, dass die Zunge in der Rückenlage zurücksinkt, sondern auch durch krampfhafte Kontraktion der mm. hyoglossi, stylohyoidei und stylopharyngei, deren Antagonisten in den genioglossis und geniohyoideis durchschnitten seien.

Die Besprechung des zweiten Teiles der Therapie, der orthopädischen Nachbehandlung und was mit dieser zusammenhängt, könnte zwar bei jeder Abhandlung über Unterkieferresektionen, aus welchem Grunde immer dieselbe gemacht wurde, vorgenommen werden, da sie ja von der ursprünglichen Form der Erkrankung unabhängig ist. Sie möge hier im Anschlusse an die Besprechung der Sarkome Platz finden, da gerade die Operation eines Sarkoms Anlass gegeben zum Versuche einer neuen Methode, die allerdings einer eingehenden Prüfung in der Zukunft noch bedarf, wozu doch mit dieser Arbeit eine Anregung gegeben sein soll. Die Methode ist im Grunde eine einfache, zwar anfangs dem Patienten etwas lästig, aber kaum lästiger, als wenn der

Zustand sich selbst überlassen bleibt, wobei die Zunge im Sprechen behindert, das Kauvermögen aufgehoben ist. Sie beruht in der Anwendung der physikalischen Eigenschaften der schiefen Ebene. Sauer in Berlin scheint der erste zu sein, der diese Methode, wenn auch in etwas veränderter Form in die Praxis, aber erst in der allerneuesten Zeit, eingeführt hat. Es soll nachher näher darauf eingegangen und hier blos der Name erwähnt sein, um einstweilen die Literatur zu überschauen, was bisher in der orthopädischen Behandlung versucht und gewonnen wurde.

»Die Entfernung auch des kleinsten Stückes aus der Höhe des Kieferbogens lässt sofort die beiden erhaltenen Teile des Kiefers, welche den aufsteigenden Aesten entsprechen, gegen die Mundhöhle hin zusammenfedern, so dass der Parallelismus der Zahnreihen des Ober- und Unterkiefers und besonders der Kauakt verloren geht. Alle Versuche, durch Einpflanzung von Metallstücken zwischen die Sägeflächen die Kieferreste in ihrer normalen Lage ausgespannt zu erhalten, sind misslungen« (Hueter).

Dieser Pessimismus der Anschauung findet sich zwar bei andern nicht in dem Masse ausgesprochen. Man möchte aus dieser kurzen und prägnanten Fassung schliessen, dass es noch niemals geglückt sei, nach derartigen Operationen einen auch nur einigermassen leidlichen Zustand herbei zu führen. Der Parallelismus der Zahnreihen im schärfsten Sinne wird allerdings durch das Einwärtsklappen der erhaltenen Kieferteile aufgehoben, doch nicht immer in dem Grade, dass das Kauvermögen immer verloren ginge. Es ist mir erst jüngst ein Fall beschrieben worden, wie sie vielfach vorkommen mögen, bei welchem von einem mir bekannten praktischen Arzte auf dem Lande eine Resektion des Unterkiefers mit Aufhebung der Kontinuität gemacht worden, wobei allerdings die beiden erhaltenen Teile ebenfalls nach innen zusammengefedert waren, aber nur soweit, dass die hinteren

Zähne des Unterkiefers noch nahezu die Hälfte der Breite, weiter nach vorn noch den inneren Rand der oberen Zähne trafen. Dieser Zustand war dem Kauen zwar etwas hinderlich, war aber doch weit entfernt es aufzuheben.

Wenn ich nicht auf solche Fälle reflektiere, wie ich in Schmidt's Jahrbüchern einen aus dem Jahre 1854 in Pitha's Klinik operierten beschrieben finde, bei dem nach der Entfernung des grössten Teiles vom Unterkiefer eine sogenannte fibröse kallusharte Masse (?) sich gebildet, die den Genuss von festen Nahrungsmitteln erlaubt haben soll, also gewissermassen eine ganz vom Zufalle abhängige Heilung, welche noch dazu keine äussere Entstellung hinterliess — so scheint mir der oben angeführten Ansicht Hueter's gegenüber O. Weber doch eine gar zu optimistische Ansicht zu vertreten, die mich, abgesehen davon, dass er entgegen vielen andern derartige Operationen am Unterkiefer als gar nicht verstümmelnde ansieht, noch in mancherlei Hinsicht absolut nicht befriedigen konnte. Für das „immer" Hueter's beim Zusammenfedern der Unterkieferreste hat er bloss ein „zuweilen", und auch das hat für ihn wenig Schwierigkeiten, indem er für solche Fälle kurz den Rat Stanley's zu befolgen empfiehlt, ein hufeisenförmiges Stück Elfenbein, welches sich durch eigene Goldkappen auf die zurückgebliebenen Zähne stützt und wie eine Spange die Kieferteile auseinanderhält, anzulegen. Den Verlust der Zähne will er durch ein passend gearbeitetes Gebiss ersetzen. Selbst bei Verlust des ganzen Kiefers liessen sich künstliche Unterkiefer, die ihre Stütze durch Federn am Oberkiefer finden, mit vortrefflichem (?) Erfolge einsetzen. Wenn das überall so einfach wäre, dann müsste ich mich doch billig wundern, wie man diese Operation sonst überall als verstümmelnde bezeichnet. In den passend gearbeiteten Gebissen dort liegt eben doch die Hauptschwierigkeit. Die Spange bei den getrennten Kieferhälften scheint sich, nach Hueter zu schliessen, doch auch nicht gar

sehr bewährt zu haben und setzt ausserdem noch auf beiden Kieferteilen Zähne voraus. Wenn aber diese wenigstens auf einer Seite nicht vorhanden sind oder die eine Kieferhälfte ganz fehlt, wo soll die Spange dann ihren Halt finden? In der an dem Oberkiefer befestigten Feder doch gewiss nicht. Und würde auch vielleicht durch solche Vorrichtungen die äussere Entstellung etwas vermindert, so kann doch bei stark nach einwärts gezogener Unterkieferhälfte dadurch niemals der Kauakt möglich gemacht werden. Webers Therapie scheint mir so teils nur den leichtesten Fällen angepasst, teils setzt sie für die schweren Fälle, bei welchem Teile des Unterkiefers in grösserem Umfange hinweggenommen werden müssen, ein grosses Entgegenkommen der Natur voraus. Jene Fälle jedoch, bei welchen teils durch Muskelzug, teils durch Narbenkontraktion die erhaltenen Teile stark nach innen gezogen werden und nur durch ziemlich kräftigen und konstanten Zug in ihrer normalen Lage erhalten werden, können durch diese Therapie gewiss nicht als erledigt angesehen werden, für die äussere Entstellung vielleicht, aber nicht für die Wiederherstellung der Funktion. v. Nussbaum übt bei solchen Operationen folgendes Verfahren. Nach Entfernung der einen Kieferhälfte zieht er durch den erhaltenen Teil einen Eisendraht, den er nach oben mit dem Jochbogen verbindet. Der Draht soll sehr gut einheilen, doch muss dabei, wie ich mir die Sache vorstelle, eines der beiden angestrebten Ziele ausser Acht kommen. Soll nämlich die Entstellung verhütet werden durch das Einsinken des Knochens nach der Mundhöhle zu, so muss der Eisendraht ein ziemlich starker sein, wodurch doch unbedingt eine Funktion ausgeschlossen wäre, da der Draht sich nicht biegt. Biegt sich andererseits der Draht, ist er also dünn, so könnte wohl bei geringer Verziehung des Knochens ein Kauen möglich werden, der Kiefer könnte jedoch dadurch nicht in seiner Lage erhalten werden, und durch Zusammen-

fallen der entgegengesetzten Wange müsste Entstellung folgen. So scheint mir eines das andere auszuschliessen.

Herr Geheimrath v. Nussbaum hatte nachträglich die Güte mir persönlich über die Absicht bei seiner Operation in folgendem Sinne Aufklärung zu geben: Der Draht hat nicht den Wert, die operative Seite funktionsfähig zu machen, sondern er verhindert die grosse Entstellung, beschränkt die Funktion lediglich auf die gesunde Seite, welche aber weit besser arbeitet, als in jenem Fall, wo man keinen Draht einlegt.

Anstatt nunmehr bloss im allgemeinen die bei Groll angewendete Methode der orthopädischen Nachbehandlung zum Vorschlage zu bringen, will ich zur genauen Beschreibung dessen übergehen, was alles in dem einzelnen Falle nach dieser Richtung geschehen ist und will dann noch die bisher gemachten ähnlichen Versuche, soweit ich darüber Aufzeichnungen finde, anführen.

Das Erste, was bei Groll versucht wurde, um die schon durch die festen Verbände in der ersten Zeit notwendig eintretende Einwärtsziehung der erhaltenen Kieferhälfte und das Einrücken der operierten Gesichtsseite in den freien Raum zu verhüten, der durch die Wegnahme der Kieferhälfte dem geringsten Drucke freilag, war das Einlegen einer nierenförmigen, dick mit Jodoformgaze umwickelten Blechschiene unter den bei der Operation von dem Kiefer abgelösten Hautlappen. Diese Schiene war im Stande, einerseits zu verhüten, dass die haltlos gewordenen Weichteile zusammenfielen, so dass sie beliebig verwachsen konnten, andererseits wurde erreicht, dass die Naht an der Mundschleimhaut in der Art in einer geringen Spannung gehalten wurde, dass sie nicht in kollabiertem Zustande mit den sich aussen gelegenen Teilen verwuchs. So war in dieser Beziehung die spätere narbige Kontraktion für die äussere Entstellung auf das allergeringste Mass beschränkt, soweit

man eben, um überhaupt eine Heilung zu bekommen, gehen konnte. Andererseits diente die Schiene dazu, gleichsam als künstliches Unterkiefer den Druck vom Verbande aus zu eliminieren. Da die Schiene der Form des Unterkiefers im allgemeinen etwas ähnlich gestaltet war, so erfüllte sie auch, soweit man es beabsichtigte, ihre Funktion. Das eine Ende fand seinen Halt an der Gelenkfläche des capitulum mandibulae, das andere ging gegen die Sägefläche des erhaltenen Kieferteiles. Da es ganz im Anfange natürlich nicht auf die vollständige Erhaltung des Aeussern, sondern mehr auf die ungefähre Erhaltung der Gesichtsform ankam, brauchte die Schiene auch nicht genau ihre Lage, wie sie eben beschrieben, einzuhalten, es genügte schon eine annähernd beständige Lagerung, welche dann auch durch den Druck des Verbandes innegehalten werden konnte. Das Umwickeln mit dicken Schichten von Jodoformgaze brachte die Form der Schiene der Form des Unterkiefers nur näher, verhinderte zudem eine Quetschung der umliegenden Weichteile und bildete gleichzeitig ein äusserst wirksames Antiseptikum bei etwaiger jauchiger Zersetzung des sich bildenden Eiters oder brandigem Absterben von Weichteilen. Auf solche Weise wurde diese Schiene allem gerecht, was man billiger Weise von einem in der ersten Zeit angewendeten orthopädischen Instrumente nur verlangen konnte. Die Erwartung bezüglich ihrer Leistungsfähigkeit wurde auch nicht getäuscht: bei der endlich notwendig gewordenen Herausnahme zeigte die Form des Gesichtes nur eine mässige Einziehung, die Mundschleimhaut war in der gewünschten Art bis auf einen kleinen Teil nach vorn an der Naht mit der übrigen Schleimhaut und soweit es die dazwischenliegende Schiene zuliess, nach aussen mit den anderen Weichteilen verwachsen.

Diese günstige Form der Heilung wurde in der Folge durch die Verbände und die narbige Kontraktion wieder etwas beeinträchtigt, besonders wurde die erhaltene Unter-

kieferhälfte wieder stark nach der Mundhöhle zu verzogen, bis zu dem Grade, wie sie in dem bei der Entlassung aufgenommenen Status aufgezeichnet worden.

Nachdem die äussere und innere Wunde nahezu geheilt waren, wurde der Kranke dem Zahnarzte Herrn Dr. Kolmar zugewiesen, dem die Aufgabe zufiel zu sehen, inwieferne eine vollständige Herstellung des normalen äusseren Aussehens, sowie des aufgehobenen Kauvermögens und des teilweise behinderten Sprechens möglich wäre. Herr Dr. Kolmar hatte die Güte, mich zu diesen Versuchen einzuladen, wofür ich ihm nochmals hier bei Besprechung dieses Teiles meinen besten Dank sage. Nach verschiedenen misslungenen Versuchen hielt sich Herr Dr. Kolmar an die Idee Sauers in Berlin, der verschiedene Anomalien in der Stellung der Zähne sowohl als des Unter- und Oberkiefers unter sich mit Anwendung der schiefen Ebene orthopädisch behandelte. Schliesslich entstand ein Instrument aus Hartgummi nach einem Gypsmodelle angefertigt, das eben so einfach war, wie es seinem Zweck in jeder Beziehung entsprach. Durch die an dem vorderen Ende angebrachten Hacken war es an den Zähnen des Oberkiefers befestigt, die etwas gewölbte im übrigen horizontale Fläche lag dem harten Gaumen an und richte bis etwas über die Mitte desselben, die andere Fläche ging von den Hacken schief nach hinten bis gegen die Mitte der Mundhöhle hinab, so dass bei Ruhestellung des Kiefers die Zähne des retrahierten Unterkiefers etwa einen halben Centimeter vor dem hinteren Rande der so entstandenen schiefenen Ebene anzuliegen kamen. Der Körper des Instrumentes blieb nach hinten gegen den Rachen hohl, um der Zunge möglichst viel Spielraum zu gewähren. Die Funktion des Instrumentes sei an beifolgender schematischer Zeichnung erläutert:

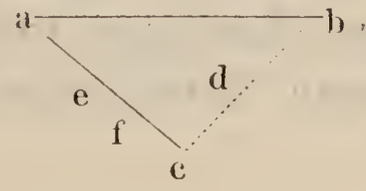

Bei a sind zur Befestigung an den Zähnen des Oberkiefers die Hacken angebracht; a b liegt dem Gaumen an, a c reicht gegen die Mitte der Mundhöhle, b d c soll die nach hinten gehende Höhlung für die Zunge andeuten. Bei f liegen die Zähne des Unterkiefers in Ruhestellung dem Instrumente an. Wurde nun der Unterkiefer gegen den Oberkiefer wie beim Kauen angedrückt, so rutschten die Zähne des Unterkiefers auf der schiefen Ebene nach vorn und oben, etwa zu e, und es näherte sich so der Unterkiefer seiner normalen Stellung. Wie bei allen orthopädischen Heilmethoden nur allein die möglichst häufige Uebung einen Erfolg zu erringen vermag, so war das auch hier der Fall. Nur konstanter Druck oder recht häufiges Andrücken des Unterkiefers nach vorne konnte erwarten lassen, dass auch später ohne die schiefe Ebene der Kiefer in seiner gewonnenen Stellung verharrte. Deshalb wurde der Kranke angewiesen, möglichst oft gegen das Instrument anzubeissen und so die gewonnene Stellung zu erhalten; bei Ermüdung der Kaumuskeln hätte auch eine elastische Binde den Kiefer in derselben fixieren können.

Nach 14 Tagen schon war von der ursprünglichen Differenz von 1½ cm zwischen Ober- und Unterkiefer in horizontaler Richtung ½ cm dauernd gewonnen, der Unterkiefer blieb ohne Halt in der gewonnenen Stellung beharren und kam nur auf Druck nach rückwärts wieder der vorigen Stellung näher. Nach 5 Wochen betrug das Gewonnene 1 cm.

Dies die Resultate. Infolge der schweren Erscheinungen, welche durch die aufgetretene Metastase hervorgerufen wurden, musste das Instrument wieder aus dem Munde entfernt werden. Der bald darauf eingetretene Tod hob alle weiteren Versuche auf. Das aber war konstatiert und für andere derartige Fälle gewonnen, dass das Instrument seinen Zweck erfüllt hat, dass erneute Anwendungsversuche bei ähnlichen

Fällen sich bei dem Mangel anderer sicherer Mittel jedenfalls empfehlen.

Wäre bei dem besprochenen Falle die normale Stellung des Kiefers vollständig gewonnen gewesen, so bestand die Absicht, um diese Stellung auf die Dauer zu erhalten, ebenfalls wieder die schiefe Ebene zu benützen in Gestalt einer schmalen Leiste, oder mehrerer kleiner Teile, die ihre Befestigung nach innen an den oberen Zähnen gefunden und voraussichtlich wegen ihrer geringen Grösse wenig Belästigung zur Folge gehabt hätten. Eine künstliche Kieferhälfte konnte darauf nach der heutigen Technik bei normaler Stellung der erhaltenen Kieferhälfte zur Vollendung der Funktionsherstellung und einer natürlichen Vorwölbung der Wange den Abschluss der ganzen Therapie bilden.

Soweit der spezielle Fall. Die ersten derartigen Versuche sind gemacht und veröffentlicht in der deutschen Vierteljahrsschrift für Zahnheilkunde von Sauer in Berlin, jedoch anscheinend bei geringen Dislokationen des Kieferknochens infolge von Frakturen und in gleicher Weise bei einem Falle von Kontinuitätsresektion am Unterkiefer. Doch scheint einerseits die Abweichung vom Parallelismus der Kieferreihen nicht gross gewesen zu sein, da nach der Beschreibung die von Gold gefertigten schiefen Ebenen am Unterkiefer selbst befestigt nur klein und zwar nach aussen gerichtet sind, andererseits ist gar nichts gesagt über einen schliesslichen Dauererfolg des Verfahrens, ebensowenig über das Verhalten des kleineren nach hinten gelegenen Kieferteiles, der doch gewiss auch nicht ohne Bedeutung sein kann. Im Ganzen scheint das Verfahren mehr das Freimachen der Zunge zum Zwecke gehabt zu haben, da gerade hievon, aber nicht von der Herstellung der Funktion des Kiefers die Rede ist.

Aus diesen Gründen glaube ich, dass die vorstehende genaue Beschreibung einer neu angewandten Heilmethode Anregung zu weiteren Versuchen in dieser Beziehung geben

dürfte, ganz besonders die einseitige Exartikulation, bei der bisher jeder orthopädische Versuch fehlgeschlagen war, dürfte zu solchen Versuchen geeignet sein. Konnte auch in meinem speziellen Falle wegen des eingetretenen Todes der gehoffte vollständige Erfolg nicht konstatirt werden, so ist es doch im höchsten Grade wahrscheinlich, dass bei Herstellung der verzogenen Kieferhälfte zur normalen Lage und beim Festhalten in derselben auch die Funktion wieder, wenn auch nicht die frühere, so doch die relativ beste geworden wäre. Jedenfalls wäre kein Grund vorhanden, da andere Methoden sich so wenig bewährt haben, dass Hueter alle als fehlgeschlagen bezeichnet, kein Grund, bei dem konstatierten teilweisen Erfolge die vorbeschriebene orthopädische Behandlung, anfangs durch Einlegung der Blechschiene, später durch Anwendung der schiefen Ebene, ungeprüft zu verwerfen. —